

Íleo biliar como causa de obstrucción intestinal en una paciente de 38 años con antecedentes de tres embarazos y cesárea: reporte de caso

Lucía Villegas-Coronado* ^{1,a}; José Murillo-Espinoza ^{2,b}; Diana Villegas-Coronado ^{3,c}

RESUMEN

La obstrucción intestinal inducida por íleo biliar es una condición rara pero significativa que se produce cuando una piedra en la vesícula se aloja en el tracto gastrointestinal. Entre los principales factores de riesgo para la obstrucción intestinal inducida por íleo biliar se encuentran la edad avanzada, el sexo femenino, la diabetes, los antecedentes de enfermedad biliar como cálculos biliares, así como procedimientos quirúrgicos previos relacionados con la vesícula biliar, como la colecistectomía. También el embarazo es un factor de riesgo conocido para la enfermedad de los cálculos biliares. En este artículo, se presenta el caso de una paciente de 38 años con antecedentes de tres cesáreas previas y sin comorbilidades aparentes. Antes de acudir al departamento de emergencias, la paciente experimentó dolor abdominal con cólico moderado en la parte inferior del abdomen durante dos días. El examen físico reveló sensibilidad abdominal difusa, predominantemente en la fosa ilíaca derecha, junto con signos de irritación peritoneal. Los análisis de laboratorio mostraron un recuento de leucocitos de 11 490 células/ μl y una neutrofilia del 85,6 %. Después de una laparotomía exploratoria, se confirmó el diagnóstico sospechado de íleo biliar por cálculo. Se realizó una enterolitotomía y la paciente mostró un progreso posoperatorio favorable. En conclusión, es importante considerar la obstrucción intestinal inducida por íleo biliar en pacientes con síntomas relevantes y antecedentes médicos. Este reporte de caso subraya la importancia de considerar la obstrucción intestinal inducida por íleo biliar en pacientes con síntomas gastrointestinales y antecedentes de embarazo. El diagnóstico temprano y la intervención son cruciales para prevenir complicaciones graves.

Palabras clave: Enfermedades del Íleon; Obstrucción Intestinal; Cesárea; Íleon; Enfermedades de los Conductos Biliares (Fuente: DeCS BIREME).

Gallstone ileus-induced intestinal obstruction in a 38-year-old patient with a history of three pregnancies and cesarean section: a case report

ABSTRACT

Gallstone ileus-induced intestinal obstruction is a rare but significant condition that occurs when a gallstone becomes lodged in the gastrointestinal tract. Major risk factors for gallstone ileus-induced intestinal obstruction include older age, female sex, diabetes, history of gallbladder disease such as gallstones, as well as previous gallbladder-related surgical procedures such as cholecystectomy. Pregnancy is also a known risk factor for gallstone disease. We present the case of a 38-year-old patient with a history of three cesarean sections and no apparent comorbidities. Prior to her visit to the emergency department, the patient experienced moderate colicky abdominal pain in the lower abdomen for two days. The physical examination revealed diffuse abdominal tenderness, predominantly in the right iliac fossa, along with signs of irritation of the peritoneum. Laboratory tests showed a leukocyte count of 11,490 cells/ μl and neutrophilia of 85.6 %. Following an exploratory laparotomy, the suspected diagnosis of gallstone ileus was confirmed. An enterolithotomy was performed, and the patient experienced good post-surgical progress. In conclusion, it is important to consider gallstone ileus-induced intestinal obstruction among patients with relevant symptoms and medical history. This case report highlights the importance of considering gallstone ileus-induced intestinal obstruction among patients with gastrointestinal symptoms and a history of pregnancy. Early diagnosis and intervention are crucial to prevent serious complications.

Keywords: Ileal Diseases; Intestinal Obstruction; Cesarean Section; Ileum; Bile Duct Diseases (Source: MeSH NLM).

1 Hospital General de Zona N.º 5, Instituto Mexicano del Seguro Social, Programa de Especialización en Cirugía General, Unidad de Cirugía. Nogales, México.

2 Hospital General de Nogales, Unidad de Cirugía. Nogales, México.

3 Universidad de Sonora, campus Hermosillo, Departamento de Investigación en Polímeros y Materiales. México.

^a Médico residente de la especialidad de cirugía general; ^b médico especialista en cirugía oncológica; ^c doctorado en Ciencia de Materiales Aplicados a la Salud Humana.

*Autor corresponsal.

INTRODUCCIÓN

La obstrucción intestinal inducida por íleo biliar es una circunstancia poco común pero notable que ocurre cuando un cálculo biliar, conocido como piedra en la vesícula, queda atrapado en el tracto gastrointestinal, lo que resulta en la obstrucción parcial o completa del paso tanto de los alimentos como de los líquidos ⁽¹⁾. Esta condición atípica se origina debido a una comunicación anormal entre la vesícula biliar y el intestino, lo que permite que el cálculo migre a través del sistema biliar y se aloje en el tracto digestivo ^(2,3).

La sintomatología de la obstrucción intestinal inducida por íleo biliar puede variar, pero, a menudo, se manifiesta con dolor abdominal agudo y cólico, acompañado de náuseas y vómitos. Los pacientes también pueden experimentar distensión abdominal y cambios en los hábitos intestinales, como estreñimiento ⁽⁴⁾. Las pruebas de laboratorio a menudo revelan un aumento en los niveles de glóbulos blancos y un posible aumento en las enzimas hepáticas debido a la inflamación asociada ⁽⁵⁾. La confirmación mediante imágenes generalmente se logra a través de estudios de imagen como radiografías, ecografías y tomografías computarizadas ⁽⁶⁾.

PRESENTACIÓN DEL CASO

El caso clínico discutido tuvo lugar en el Departamento de Cirugía General del Hospital General de Nogales, México. Una paciente de 38 años fue admitida de urgencia, con antecedentes quirúrgicos de tres cesáreas previas, la última hace 17 años; negó tener comorbilidades y hospitalizaciones previas antes del incidente actual.

Los síntomas, entre los que resaltó un dolor abdominal tipo cólico de moderada intensidad en la parte baja del abdomen, aparecieron dos días antes de su admisión. Además, no había tenido evacuaciones intestinales durante tres días. Posteriormente, desarrolló distensión abdominal e intolerancia oral, por lo que tuvo que acudir al departamento de Emergencias. Allí, fue evaluada por el equipo de cirugía; el examen físico reveló una sensibilidad abdominal generalizada, especialmente con predominio en la fosa ilíaca derecha, acompañada de signos de irritación peritoneal.

Las pruebas de laboratorio arrojaron los siguientes resultados: recuento de leucocitos de 11 490 células/ μ l con una neutrofilia del 85,6 %, nivel de hemoglobina de 11,6 mg/dl, hematocrito del 36 %, recuento de plaquetas de 371 000, nivel de glucosa de 104 mg/dl, nivel de urea de 25,4 mg/dl, nivel de creatinina de 0,8 mg/dl,

colesterol total de 127 mg/dl, tiempo de protrombina de 13,1 segundos y tiempo de tromboplastina parcial activada de 31,1.

En base a los hallazgos anteriormente mencionados, se tomó la decisión de someter a la paciente a una laparotomía exploratoria. Durante el procedimiento, se observaron aproximadamente 200 cc de líquido libre en la cavidad abdominal. Además, se encontró una piedra de forma ovalada de aproximadamente 4 x 4 cm en el colon sigmoide, que originaba una obstrucción completa del lumen. Se realizó una enterotomía de 4 cm con un escalpelo frío (Figura 1). Posteriormente, se logró el cierre utilizando suturas de prolene vascular 2-0 con puntos de Connell-Mayo, seguido de un refuerzo con suturas simples de Lembert con seda 2-0.

En el periodo posoperatorio, la paciente mostró un progreso posquirúrgico favorable, lo que llevó a su alta en buenas condiciones generales, tres días después de la intervención.

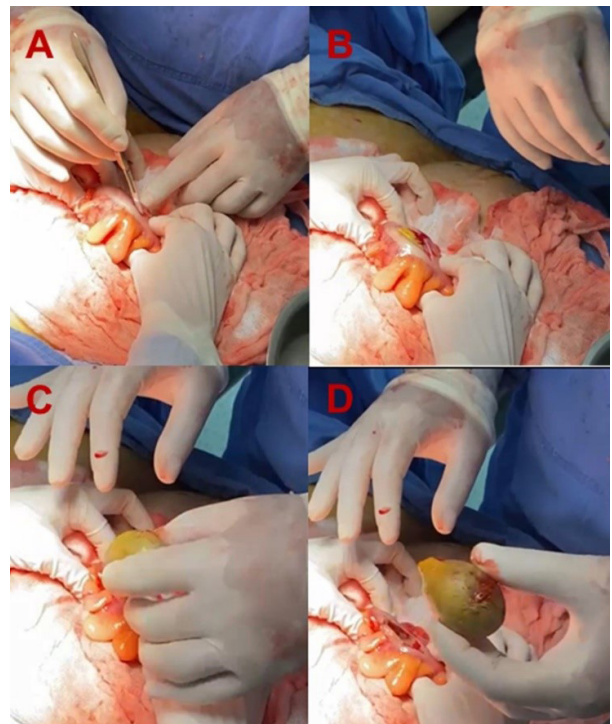


Figura 1. Extracción de la piedra biliar a través de la enterolitotomía. A) Incisión en la tenia utilizando un bisturí. B, C, D) Extracción de la piedra biliar.

DISCUSIÓN

El caso clínico presentado ilustra un escenario raro, pero significativo, de obstrucción intestinal inducida por íleo biliar en una paciente femenina con antecedentes quirúrgicos y síntomas característicos. El íleo biliar es una complicación poco común, pero potencialmente grave de la enfermedad de los cálculos biliares. El cálculo biliar migra desde la vesícula biliar y causa una obstrucción en el tracto gastrointestinal ^(2,7). Aunque esta condición es poco frecuente, es esencial considerarla en el diagnóstico diferencial de pacientes con dolor abdominal y antecedentes de cálculos biliares. Esta obstrucción, si no se trata a tiempo, puede llevar a complicaciones como perforación intestinal, infección abdominal y sepsis ⁽⁸⁾.

Estudios previos han demostrado que aproximadamente del 1 % al 4 % de los casos de obstrucción intestinal se atribuyen a la migración de cálculos biliares ⁽⁹⁾. Entre los principales factores de riesgo para la obstrucción intestinal inducida por íleo biliar se encuentran la edad avanzada, el sexo femenino, la diabetes, los antecedentes de enfermedad biliar como cálculos biliares, así como procedimientos quirúrgicos previos relacionados con la vesícula biliar ⁽¹⁰⁾, como la colecistectomía. El embarazo también es un factor de riesgo conocido para la enfermedad de los cálculos biliares ⁽¹¹⁾. El riesgo por embarazo está relacionado tanto con embarazo en la adolescencia como con el número de embarazos ⁽¹¹⁾ y, como se muestra en el presente caso, la paciente tenía antecedentes de tres embarazos previos y una cesárea, la más reciente hace 17 años. A pesar de la ausencia de comorbilidades, la obstrucción intestinal causó síntomas significativos, incluyendo dolor abdominal tipo cólico y signos de irritación peritoneal. Estos síntomas, combinados con los hallazgos de laboratorio, sugirieron una obstrucción intestinal mecánica y justificaron la decisión de realizar una laparotomía exploratoria.

La cirugía sigue siendo el estándar de oro establecido para el tratamiento, con tres enfoques distintos ⁽¹²⁾: A) enterolitotomía, B) una estrategia de dos fases que abarca una enterolitotomía inicial seguida de una colecistectomía pospuesta y la posterior discontinuación de la fístula y C) un enfoque unificado que involucra la enterolitotomía junto con la colecistectomía y la discontinuación concurrente de la fístula ⁽¹³⁾. En muchos casos, se realiza una laparotomía exploratoria para identificar y abordar el problema ⁽¹⁴⁾. En el presente caso, se realizó una laparotomía exploratoria seguida de una enterolitotomía ⁽¹⁵⁾ para la extracción de la piedra y la corrección de la comunicación anormal entre la vesícula biliar y el intestino.

La cirugía no está exenta de complicaciones: tras el procedimiento, las más comunes incluyen infección de la herida quirúrgica, fístulas intestinales y abscesos intraabdominales ⁽¹⁶⁾. Estas complicaciones requieren

un manejo integral, que puede implicar tratamiento con antibióticos, drenaje de abscesos y reintervención quirúrgica en casos graves. En este caso, la evolución posoperatoria favorable de la paciente fue alentadora y reflejó la eficacia del tratamiento quirúrgico en esta situación. Con la resolución de la obstrucción y una intervención temprana, la paciente logró una recuperación completa en un periodo relativamente corto.

Desde una perspectiva clínica, este informe de caso subraya la importancia de considerar la obstrucción intestinal inducida por íleo biliar en pacientes con síntomas gastrointestinales y antecedentes de embarazo. La presentación clínica típica, junto con los resultados de laboratorio, debe alertar a los médicos sobre la posibilidad de esta condición. Sin embargo, una limitación del caso fue la falta de detalles sobre los métodos de diagnóstico por imágenes utilizados para confirmar la obstrucción antes de la cirugía. Si bien la obstrucción intestinal inducida por íleo biliar es una condición poco común, su diagnóstico y manejo precisos son fundamentales para prevenir complicaciones graves como la perforación intestinal o la infección abdominal. La colaboración multidisciplinaria entre cirujanos, gastroenterólogos y radiólogos es crucial para mejorar el diagnóstico y manejo de esta entidad clínica relevante.

En conclusión, es importante considerar la obstrucción intestinal inducida por íleo biliar en pacientes con síntomas relevantes y antecedentes médicos. Este reporte de caso subraya la importancia de considerar la obstrucción intestinal inducida por íleo biliar en pacientes con síntomas gastrointestinales y antecedentes de embarazo. El diagnóstico temprano y la intervención son cruciales para prevenir complicaciones graves. Los esfuerzos colaborativos entre cirujanos, gastroenterólogos y radiólogos son vitales para mejorar el diagnóstico y el manejo de esta afección inusual, pero que es clínicamente significativa.

Contribución de los autores: LVC y JME se encargaron de la recolección de datos, análisis del caso y revisión y edición del manuscrito. DLV realizó la interpretación de datos y la redacción del primer borrador del manuscrito.

Fuentes de financiamiento: Este artículo ha sido financiado por los autores.

Conflictos de interés: Los autores declaran que no existe ningún conflicto de intereses.

REFERENCIAS BIBLIOGRÁFICAS

1. Turner AR, Sharma B, Mukherjee S. Gallstone Ileus. En: StatPearls [Internet]. Treasure Island (FL): StatPearls Publishing; 2023 [citado el 2 de noviembre de 2023]. Disponible en: <http://www.ncbi.nlm.nih.gov/pubmed/36888888>

- nih.gov/books/NBK430834/
2. Ploneda-Valencia CF, Gallo-Morales M, Rinchon C, Navarro-Muniz E, Bautista-Lopez CA, de la Cerda-Trujillo LF, et al. Gallstone ileus: An overview of the literature. *Rev Gastroenterol Mex.* 2017;82(3):248-54.
 3. Nuno-Guzman CM, Marin-Contreras ME, Figueroa-Sanchez M, Corona JL. Gallstone ileus, clinical presentation, diagnostic and treatment approach. *World J Gastrointest Surg.* 2016;8(1):65-76.
 4. Chuah JS, Tan JH, Khairudin KB, Ling LLL, Mat T. Case series of gallstone ileus with one- or two-stage surgery. *Ann Hepatobiliary Pancreat Surg.* 2022;26(2):199-203.
 5. Kosco E, Keener M, Waack A, Ranabothu AR, Vattipally V. Radiological diagnosis and surgical treatment of gallstone ileus. *Cureus.* 2023;15(5):e38481.
 6. Chang L, Chang M, Chang HM, Chang AI, Chang F. Clinical and radiological diagnosis of gallstone ileus: a mini review. *Emerg Radiol.* 2018;25(2):189-96.
 7. Portincasa P, Di Ciaula A, de Bari O, Garruti G, Palmieri VO, Wang DQ. Management of gallstones and its related complications. *Expert Rev Gastroenterol Hepatol.* 2016;10(1):93-112.
 8. Sartelli M, Chichom-Mefire A, Labricciosa FM, Hardcastle T, Abu-Zidan FM, Adesunkanmi AK, et al. Erratum to: The management of intra-abdominal infections from a global perspective: 2017 WSES guidelines for management of intra-abdominal infections. *World J Emerg Surg.* 2017;12:36.
 9. Ayantunde AA, Agrawal A. Gallstone ileus: diagnosis and management. *World J Surg.* 2007;31(6):1292-7.
 10. Inukai K. Gallstone ileus: a review. *BMJ Open Gastroenterol.* 2019;6(1):e000344.
 11. Chilimuri S, Gaduputi V, Tariq H, Nayudu S, Vakde T, Glandt M, et al. Symptomatic gallstones in the young: changing trends of the gallstone disease-related hospitalization in the State of New York: 1996 - 2010. *J Clin Med Res.* 2017;9(2):117-23.
 12. Vasilescu AM, Tarcoveanu E, Bradea C, Lupascu C, Stagniti F. Gallstone Ileus. What therapeutic options are there? *Ann Ital Chir.* 2022;92:300-6.
 13. Vera-Mansilla C, Sanchez-Gollarte A, Matias B, Mendoza-Moreno F, Diez-Alonso M, Garcia-Moreno Nisa F. Surgical Treatment of Gallstone Ileus: Less Is More. *Visc Med.* 2022;38(1):72-7.
 14. Salazar-Jimenez MI, Alvarado-Duran J, Fermin-Contreras MR, Rivero-Yanez F, Lupian-Angulo AI, Herrera-Gonzalez A. [Gallstone ileus, surgical management review]. *Cir Cir.* 2018;86(2):182-6.
 15. Dunphy L, Al-Shoek I. Gallstone ileus managed with enterolithotomy. *BMJ Case Rep.* 2019;12(10):e231581.
 16. Requena-Lopez AA, Mata-Samperio BK, Solis-Almanza F, Casillas-Vargas R, Cuadra-Reyes LA. Comparison between surgical techniques in gallstone ileus and outcomes. *Cir Cir.* 2020;88(3):292-6.

Correspondencia:

Lucía Villegas-Coronado

Dirección: Avenida Universidad Tecnológica 110, Colonia Siglo XXI, Nogales, 84094. Sonora, México.


Teléfono: +52 662 127 4807

Correo electrónico: luciavillegas1210@gmail.com

Recibido: 15 de septiembre de 2023

Evaluado: 24 de octubre de 2023

Aprobado: 25 de octubre de 2023


© La revista. Publicado por la Universidad de San Martín de Porres, Perú.
 Licencia de Creative Commons. Artículo en acceso abierto bajo términos de Licencia Creative Commons. Atribución 4.0 Internacional. (<http://creativecommons.org/licenses/by/4.0/>)

ORCID iD


Lucía Villegas-Coronado

 <https://orcid.org/0000-0002-0425-3334>

José Murillo-Espinoza

 <https://orcid.org/0009-0009-7914-4026>

Diana Villegas-Coronado

 <https://orcid.org/0009-0006-2071-9014>