

## Lipomarcación de Alta Definición: Reporte de dos casos

Raúl Manzaneda Cipriani <sup>1</sup>

### RESUMEN

Se presenta la experiencia en liposucción, con la técnica de Lipomarcación, resaltando las sombras y relieves naturales del contorno abdominal en una persona atlética, realizada en varias zonas de la pared abdominal, tanto en profundidad como en superficie para obtener alta definición en el contorno abdominal.

Se reportan dos casos: una mujer y un varón, de 37 y 40 años respectivamente, quienes fueron operados con esta técnica. (Horiz Med 2015; 15(2): 70-75)

**Palabras clave:** Liposucción superficial, lipomarcación abdominal. (Fuente: DeCS BIREME).

### High Definition Lipomarking: Report of two patients

#### ABSTRACT

We present the experience in liposuction, using lipo marking technique, standing out the natural shadows of abdominal contour, featuring an athletic person, performed in different areas of the abdominal wall, both in depth and surface, to get high definition of the abdominal contour.

We report two cases: a 37 years old female, and a 40 years old male, who underwent surgery with this technique. (Horiz Med 2015; 15(2): 70-75)

**Key words:** Superficial liposuction, abdominal lipomarking. (Source: MeSH NLM).

---

<sup>1</sup> Médico Cirujano. Residente de cirugía plástica. Hospital Nacional Guillermo Almenara. Lima - Perú

## INTRODUCCIÓN

La lipoescultura tradicional profunda deja generalmente un considerable espesor de grasa subcutánea, minimizando así las irregularidades del procedimiento. Con la introducción de la liposucción superficial desarrollada por Souza Pinto (1), Gasperoni y Gasparotti (2,3,4), este tipo de lipoescultura, deja un grosor de 1 cm de grasa subcutánea, con alta probabilidad de producir un contorno irregular y arrugas permanentes, las cuales, mediante una técnica controlada, podrían ser utilizadas y aprovechadas para generar sombras que definan un contorno abdominal atlético.

Algunas veces aunque los pacientes sigan una dieta rigurosa y realicen ejercicios regularmente, queda una capa de grasa en la zona abdominal, que impide que se observen los rasgos musculares.

El objetivo de la técnica en estos casos es perfeccionar el contorno abdominal, logrando definir los signos del abdomen de una persona atlética.

Mentz (5), fue el pionero en buscar este tipo de contorno o “grabado abdominal”, el definió la topografía abdominal con unas marcas y detalles como son: la línea alba, línea semilunar, y las intersecciones tendinosas del músculo recto abdominal.

Existen 3 inserciones transversales tendinosas en el músculo recto abdominal, y no siempre están al mismo nivel.

La primera de las inserciones y la más constante y baja se encuentra a nivel del ombligo, la segunda inserción (Inserción de Chevron), es oblicua pero no necesariamente sigue una línea recta, y puede ser inconstante en algunas zonas. La tercera es la más superior, pero la más tortuosa.

Hablando en términos generales estas intersecciones tendinosas pueden ser irregulares y son típicamente asimétricas

Así, con la liposucción superficial controlada logró profundizar los surcos de estas zonas. Sin embargo,

este tipo de resultados sólo podía lograrse en pacientes con grasa corporal del 10% al 15%.

El Dr. Alfredo Hoyos (6,7,8), en el Congreso Nacional de Cirugía Plástica de Colombia en el año 2002, presentó una mejoría significativa a esa técnica y la denominó “Lipoescultura de Alta Definición”, teniendo un concepto más artístico del componente músculo esquelético del cuerpo humano, no sólo en la pared abdominal, sino también en áreas como: brazos, pectorales, glúteos y pantorrillas.

## CASO CLÍNICO

Se operaron dos pacientes aplicando esta técnica: una mujer de 37 años, y un hombre de 35 años.

No todos los pacientes son candidatos para este tipo de cirugía. Los candidatos idóneos son aquellos con IMC menor de 30, que requieran lipoescultura, con poca grasa intra abdominal, poca laxitud de la piel, leve diastasis de rectos abdominales, pacientes motivados para seguir los cuidados post operatorios pertinentes, sin comorbilidad, y dando importancia a las metas que tienen (9).

El protocolo de la cirugía incluyó:

- Anestesia: General o Epidural.
- Tratamiento anti trombótico: heparina de bajo peso molecular enoxaheparina 30 mg 8 horas luego de la cirugía.
- Antibiótico terapia: ceftriaxona 1g cada 12 horas por 7 días.
- Tratamiento analgésico: Metamizol 1 ampolla cada 8 horas por 5 días, Tramal 100 mg vía SC los 3 primeros días.
- Tratamiento Anti hemético: Dimehidrinato cada 8 horas por 3 días.
- Dispositivos de compresión neumática (DCN): la compresión neumática intermitente de las extremidades inferiores.

La marcación pre operatoria:

El diseño debe ser muy minucioso; en promedio cada marcación preoperatoria duro una hora.

Se les examinó de pie, con los brazos en abducción y aducción, se les solicitó realizar contracciones de los músculos abdominales repetidamente, y también se evaluó la musculatura en reposo; así mismo, se evaluó el grado de laxitud abdominal y de piel. También se les examinó los pacientes acostados, ya que la disposición de las marcaciones pre quirúrgicas varían en el decúbito.

Se dio relevancia a la marcación de los límites de los músculos rectos abdominales, línea semilunar, línea alba, músculo transverso, sus inserciones tendinosas y hueco axilar. (Figuras 1A y B).

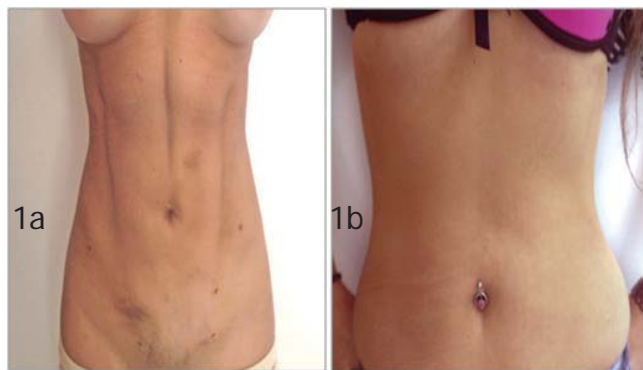

Figura 1a. Preoperatorio (se aspiró 3 litros de grasa incluyendo lo infiltrado)

Figura 1b. Post operatorio 1 mes.

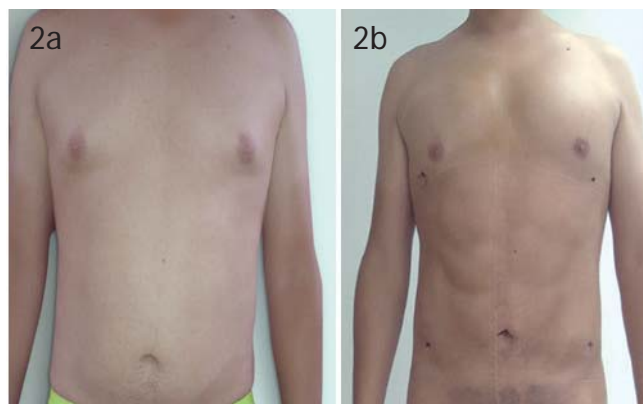

Figura 2a. Preoperatorio (se aspiró 3.200 litros de grasa incluyendo lo infiltrado y se injertó 200 cc de grasa en pectorales: zona supra e infra pectoral).

Figura 2b. Post operatorio día 17.

La lipomarcación en el hombre es diferente que en la mujer (Figura 3), ya que el contorno horizontal de las 3 inserciones del recto abdominal en las mujeres suele ser antiestético.

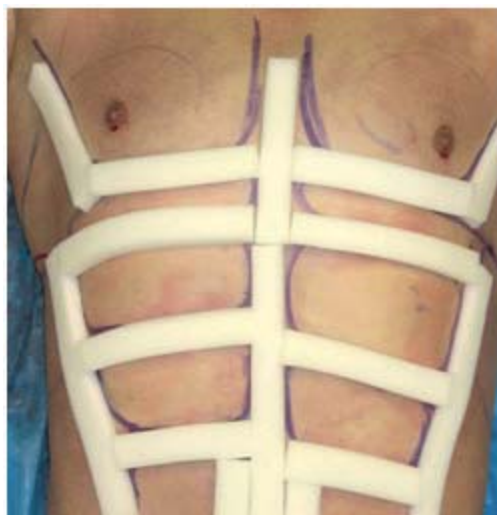

Figura 3. Bandas diseñadas para la lipomarcación post quirúrgica en el abdomen (7).

Se utilizó infiltración tipo tumescente (8) con solución de Klein modificada de acuerdo al tipo de anestesia, usando bomba de infusión, primero, se infiltró las zonas donde se realiza la lipomarcación, en las zonas de la grasa superficial y profunda, luego en las demás partes del abdomen, se realizó liposucción asistida por aspiración con máquina de succión; siendo esta nuestra variación del artículo presentado por el Doctor Hoyos que lo realiza por liposucción asistida por ultrasonido (8).

El tipo de cánulas que se utilizaron fueron de diferentes tipos de curvaturas y tamaño de acuerdo a cada paciente.

Se hicieron las incisiones necesarias para la lipomarcación de acuerdo al sexo de cada paciente.

Se comenzó con la liposucción profunda y superficial de las zonas marcadas para definir los relieves musculares (zonas ya descritas), luego de la zona lateral del abdomen, se realizó también liposucción en el hueco axilar (1,0), para la definición parcial de los pectorales en los hombres, en las mujeres se marcó la zona de la cresta iliaca.

Utilizando la técnica adecuada se observa en el post operatorio inmediato, el cambio en el contorno muscular del abdomen.

Después con el contorno muscular ya definido, se procedió a la liposucción profunda de todo el abdomen, teniendo en cuenta que en las zonas ya terminadas con lipomarcación, la liposucción se hace más profunda, retirando la cantidad adecuada de grasa para no disminuir el contorno horizontal y vertical de los rectos ya formados.

Finalmente se realizó la prueba del pellizco en las zonas de liposucción superficial que fue de 1 mm (zonas laterales), y en las zonas de los cojinetes de los rectos abdominales fue de 2 mm.

Se dejan unas compresas diseñadas (figura 3) en forma del marcaje abdominal por el lapso de 3 semanas, faja por el lapso de 2 meses.

Y se derivó al terapeuta especializado para el drenaje linfático que necesitan estos pacientes.

La recuperación de los pacientes es gradual y asistida con analgésicos ya que este tipo de lipoescultura es más dolorosa que la liposucción clásica.

## DISCUSIÓN

La liposucción superficial es necesaria si se quiere llegar a las exigencias de la belleza de hoy en día, si bien esta liposucción podría causar irregularidades y retracciones indeseables, ¿porqué no usar estas irregularidades y depresiones de forma controlada para llegar a un contorno corporal atlético?, sabiendo que un abdomen bello, es aquel que tiene un contorno sumamente marcado por los músculos de la pared abdominal, y que el abdomen no es una unidad plana, tampoco una circunferencia estricta, (por eso nosotros casi siempre utilizamos cánulas curvas de grosor variable), el abdomen artístico está marcado por unas zonas convexas y cóncavas que pretenden semejar al artistas cuando dibuja un boceto de la pared abdominal y tiene que estudiar cuidadosamente el efecto de la luz y las sombras sobre las superficies; y las sombras aparecerán en un plano inaccesible a la luz (figura 4).

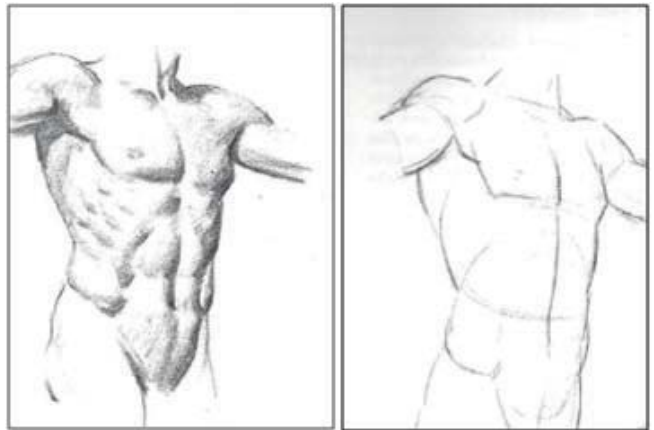


Figura 4. . El efecto que causa en un boceto la presentación las sombras y luces. (20)

Por lo tanto, el tratamiento de la liposucción superficial es necesario hoy en día para llegar a las metas de un paciente atlético. Consideramos que este enfoque agresivo, alcanza resultados muy superiores a las técnicas convencionales y una tasa de complicaciones iguales a las reportadas en la bibliografía revisada.

En un varón o mujer sanos, con un índice de masa corporal menor de 30, el análisis pre operatorio es esencial; la evaluación del paciente en contracción y reposo, es sumamente importante, y como todo en cirugía plástica, la planificación y el marcado dan la pauta del éxito, si en la paciente en contracción, no se consigue ubicar las inserciones tendinosas, la línea alba, la línea semilunar, puede obtenerse un resultado anti estético, y un aspecto poco natural.

La anatomía topográfica de los músculos abdominales está cubierta por una capa de grasa superficial y profunda que impide la visualización de las luces y sombras musculares. Estas luces y sombras son las que tratamos de definir y marcar con la técnica que utilizo, y poner énfasis en el adelgazamiento lateral de los músculos oblicuos y cresta iliaca, para mejorar el resultado.

La curva de aprendizaje de este procedimiento es bastante alta y actualmente realizada por pocos cirujanos plásticos en el Perú, debido a la poca literatura, artículos escritos sobre este tema,

por consiguiente, es importante que todos los cirujanos plásticos sepan realizar esta técnica, por las exigencias de los pacientes que actualmente acuden a consulta; en otras partes del mundo, como en Colombia y en EE.UU son sumamente solicitadas.

Con una selección adecuada de los pacientes y la aplicación de la técnica adecuada, la lipomarcación llega a tener resultados previsibles y duraderos.

Al tratarse de este tipo de liposucción la tasa de seromas es más alta, Cutis marmorata que es un signo de Piel con aspecto 'marmóreo' por la dilatación de los pequeños vasos (11,12,15,16,19).

Por ende, es preciso utilizar drenajes laminares por 2 días y drenajes linfáticos a partir del tercer día post operatorio y se deben continuar durante 20 sesiones, el dolor es mayor que en la lipoescultura clásica por lo tanto el tiempo de uso de analgésicos es más prolongado.

## REFERENCIAS BIBLIOGRÁFICAS

1. De Souza Pinto EB, Indaburo PE, Da Costa Muniz A, Martinez YP, Gerent KMM, Iwamoto H, Marão Miziara AC. Superficial Liposuction: Body Contouring. Clin Plast Surg. 1996;23(4):529-548.
2. Gasparotti M, Lewis CM. Superficial Liposculpture: Manual of Technique. Springer-Verlag 1990; New York, N.Y.
3. Gasparotti M. Superficial Liposuction: A New Application of the Technique for Aged and Flaccid Skin. Aesth Plast Surg. 1992;16: 141-5.
4. Gasperoni C. Subdermal Liposuction. Aesth Plast Surg. 1990;14: 137-142.
5. Mentz H, Gilliland M, Patronella C. Abdominal Etching: Differential Liposuction to Detail Abdominal Musculature. Aesth Plast Surg. 1993;17(4):287-290.
6. Hoyos AE. High definition liposculpture. Paper presented at: XIII International Course of Plastic Surgery; October 9, 2003; Bucaramanga, Colombia.
7. Hoyos AE, Millard JA. Vaser-assisted high definition lipoplasty. Aesthetic Surg J. 2007;27:594-604. Klein JA. Tumescence technique for local anesthesia improves safety in large-volume liposuction. Plast Reconstr Surg. 1993;92:1085-1098; discussion 1099-1100
8. Fodor PB, Cimino WW, Watson JP, Tahernia A. Suction-assisted lipoplasty: physics, optimization, and clinical verification. Aesthetic Surg J. 2005;25:234-246.
9. Mentz H, Ruiz-Razura A, Newall G and Patronella C. Gynecomastia: Breast tissue removal through a single puncture incision. Poster presented at the Annual Meeting of the ASAPS and ASERF 2009.
10. Porto da Rocha, R. Cutis marmorata resemblance after liposuction. Aesthetic Plast Surg. 2005 Jul-Aug;29(4):310-2.
11. Mentz HA. Refinements in liposculpture: Pectoral etching. Presented at the Texas Society of Plastic Surgeons Annual Scientific Meeting, San Antonio, Texas, October 21-23, 2005.
12. Anil Kumar Jain, M.D., Asma M. Khan, Stroke Volume Variation as a Guide for Fluid Resuscitation in Patients Undergoing Large-Volume Liposuction. Plast Reconstr Surg. 2012; 130: 462e.
13. Kim YH, Cha SM, Naidu S, Hwang WJ. Analysis of postoperative complications for superficial liposuction: A review of 2398 cases. Plast Reconstr Surg. 2011;127:863-871.
14. Wells JH, Hurvitz KA. An evidence-based approach to liposuction. Plast Reconstr Surg. 2011;127:949-954.
15. Murphy RJ, Alderman A, Gutowski K, Kerrigan C, Schechter L, Wilkins E. Evidence-Based Practices for Thromboembolism Prevention: A Report from the ASPS Venous Thromboembolism Task Force Approved by ASPS Executive Committee: July 2011. Arlington Heights, Ill: American Society of Plastic Surgeons; 2011.
16. American Society of Plastic Surgeons. 2000/2009/2010
17. National Cosmetic Procedures. Available at: <http://www.plasticsurgery.org/News-and-Resources/2010-Statistics.html>. Accessed January 2, 2012.
18. Dynamic Definition Lipoabdominoplasty Hoyos, Alfredo E.; Perez, Mauricio E. 130(5S-1):84-85, November 2012.
19. Matarasso A, Levine SM. Evidence-Based Medicine: Liposuction. Plast Reconstr Surg. 2013;132(6):1697-1705.
20. Andrew Loomis. Dibujo tridimensional. Editor Lancelot. 1951, 1958

## Agradecimiento

Un agradecimiento especial al doctor Dr. Freddy Alberto Pinto Borda (Bogotá Colombia) por considerarlo un amigo y maestro en el arte del contorno corporal.

## Fuentes de financiamiento

Este artículo ha sido financiado por el autor.

## Conflictos de interés

El autor declara no tener ningún conflicto de interés.

*Correspondencia:*

Raúl Martín Manzaneda Cipriani  
Dirección: Los Rosales 137 Miraflores Lima - Perú.  
Hospital Guillermo Almenara Irigoyen  
Teléfono: + (511) 987727978  
e-mail: rmanzedacipriani@hotmail.com

Recibido: 24 de Febrero de 2015  
Aprobado: 13 de Mayo de 2015



**USMP**  
UNIVERSIDAD DE  
SAN MARTÍN DE PORRES

FACULTAD DE  
MEDICINA HUMANA

## HORIZONTE MÉDICO

Indizada a: Scielo, Latindex, DOAJ, entre otras

*Difundiendo la investigación, más allá;  
de nuestras fronteras*

Se distribuye gratuitamente y por canje.  
Está disponible a texto íntegro en el siguiente  
e-mail: [horizonte\\_medico@usmp.pe](mailto:horizonte_medico@usmp.pe) y  
en la web:  
[www.medicina.usmp.edu.pe/horizonte/principal.php](http://www.medicina.usmp.edu.pe/horizonte/principal.php)

Síguenos en:



Revista Horizonte Médico  
FMH USMP

@HorizMed

