

Diagnóstico muy tardío de síndrome de interrupción del tallo hipofisiario en un paciente con dengue con signos de alarma

Roger Antonio Sernaque Mechato* ^{1,2,4,f}; Wilson Junior Torres Hu ^{1,a}; Joshi Antony Blaz Ladera ^{1,b}; Mirella Victoria López Durand ^{3,c}; Esteven Israel Navarro Suarez ^{4,d}; Rogher Hugo Trejo Rodriguez ^{4,e}; Dante Ruju Flores-Araoz ^{5,f}

RESUMEN

El síndrome de interrupción del tallo hipofisiario (SITH) es una alteración congénita de origen genético que ocasiona hipopituitarismo, y se caracteriza por la presencia de hipoplasia de la adenohipófisis, neurohipófisis ectópica e interrupción del tallo hipofisiario. Las manifestaciones clínicas se relacionan con grados variables de déficit de la hormona hipofisiaria (panhipopituitarismo). El diagnóstico suele realizarse tardíamente o pasar desapercibido debido a que depende de las manifestaciones clínicas que se presenten, hecho que se relaciona con una alta morbimortalidad en los pacientes. Se presenta el caso de una paciente de 19 años con antecedentes patológicos de nistagmo, toxoplasmosis, retraso del crecimiento y desarrollo de la pubertad, que ingresa a emergencia del hospital por presentar fiebre, disnea, poliartralgia, cefalea, vómitos e intolerancia oral. En hospitalización se evidencia un cuadro de hipoglicemia sostenido y refractario a la aplicación de dextrosa, por lo que se le realizaron exámenes de laboratorio, evidenciándose grados variables de deficiencias hormonales hipofisiarias, destacando el déficit de la hormona de crecimiento, hipotiroidismo, hormonas gonadotrópicas e hipocortisolismo por déficit de hormona adrenocorticotropa, por lo que fue diagnosticada de dengue con signo de alarma e panhipopituitarismo. Respondió adecuadamente al tratamiento establecido, evolucionando favorablemente y siendo dada de alta con terapia de reemplazo hormonal. El diagnóstico temprano y oportuno del SITH evita los problemas relacionados principalmente al metabolismo, crecimiento y desarrollo. Por ello, una realización de perfil hormonal y estudio de imagen adecuado de la hipófisis es la clave para el diagnóstico y tratamiento. Así, el reconocimiento y tratamiento oportuno mejoran el pronóstico, calidad y esperanza de vida de los pacientes.

Palabras clave: Hipopituitarismo; Tallo Pituitario; Hipogonadismo (Fuente: DeCS BIREME).

Very late diagnosis of pituitary stalk interruption syndrome in a patient with dengue with warning signs

ABSTRACT

Pituitary stalk interruption syndrome (PSIS) is a congenital genetic disorder that causes hypopituitarism, which is characterized by hypoplasia of the adenohypophysis, ectopic neurohypophysis and pituitary stalk interruption. The clinical manifestations are related to varying degrees of pituitary hormone deficiency (panhypopituitarism). The diagnosis is usually made late or goes unnoticed because it depends on the clinical manifestations presented, a fact that is associated with high morbidity and mortality in patients. We present the case of a 19-year-old female patient with a pathological history of nystagmus, toxoplasmosis, stunted growth and delayed pubertal development. She was admitted to the hospital emergency room because she presented with fever, dyspnea, polyarthralgia, headache, vomiting and oral intolerance. During hospitalization, sustained hypoglycemia refractory to the administration of dextrose was evidenced. Hence, laboratory tests were performed, revealing varying degrees of pituitary hormone deficiencies, with notable deficits in growth hormone, thyroid hormone and gonadotropic hormones, as well as hypocortisolism due to a deficiency in adrenocorticotrophic hormone. Consequently, she was diagnosed with dengue with warning signs and panhypopituitarism. She responded well to the established treatment, showed good progress and was discharged with hormone replacement therapy. Early and timely diagnosis of PSIS prevents issues related mainly to metabolism, growth and development. Therefore, an adequate hormonal profile and imaging study of the pituitary gland is the key to diagnosis and treatment. In addition, timely recognition and treatment improve the prognosis, quality of life and life expectancy of patients.

Keywords: Hypopituitarism; Pituitary stalk; Hypogonadism (Source: MeSH NLM).

1 Hospital Santa Rosa. Lima, Perú.

2 Universidad de San Martín de Porres, Facultad de Medicina Humana. Lima, Perú.

3 Universidad Ricardo Palma, Escuela Profesional de Medicina Humana. Lima, Perú.

4 Universidad Privada San Juan Bautista, Escuela Profesional de Medicina Humana. Lima, Perú.

5 Clínica San Judas Tadeo. Lima, Perú.

^a Médico residente de Medicina de Emergencias y Desastres; ^b médico residente de Endocrinología; ^c interna de Medicina; ^d interno de Medicina; ^e médico cirujano; ^f médico internista.

*Autor corresponsal.

INTRODUCCIÓN

El síndrome de interrupción del tallo hipofisario (SITH) es un cuadro clínico infrecuente, caracterizado por la tríada imagenológica de tallo hipofisario delgado o interrumpido, lóbulo posterior ausente o ectópico y lóbulo anterior hipoplásico o aplásico. Los pacientes con esta alteración presentan como característica principal el panhipopituitarismo. La incidencia es baja, 0,5 casos por cada 1 000 000 recién nacidos vivos ⁽¹⁾.

Fujisawa describió por primera vez este síndrome en 1987. La causa exacta de esta entidad aún se desconoce, pero se han propuesto dos teorías: la primera son lesiones perinatales, como las relacionadas al parto distócico e hipoxia neonatal, y la segunda, por una organogénesis defectuosa, provocada por factores genéticos o ambientales durante el embarazo. Se han identificado mutaciones de los genes comprometidos en la embriogénesis y migración de la pituitaria (PROP1, LHX3, HEXS1, PROKR2 y GPR161) ^(2,3).

El diagnóstico suele hacerse tardíamente o pasa desapercibido debido a que depende de las manifestaciones clínicas presentes. En los neonatos aparece como hipoglucemia, ictericia, micropene y criptorquidia. En los adolescentes y adultos se caracteriza por talla baja, retardo en los caracteres sexuales, epilepsia o retraso intelectual ⁽⁴⁾.

CASO CLÍNICO

Se trata de una paciente de 19 años, con antecedentes prenatales de infección de vías urinarias en la madre durante el embarazo, en el segundo y tercer trimestre,

con tratamiento completo. Debido a ello, nació por cesárea con edad gestacional a término. Presentó ictericia al nacer, por lo que estuvo hospitalizada por un mes. Además, presentó nistagmo congénito. Tuvo un desarrollo psicomotor y crecimiento normal en la infancia y no presentó problemas de aprendizaje en la escuela. Refiere que contrajo toxoplasmosis en 2020, con tratamiento y sin secuelas. Se la diagnosticó de retraso de la pubertad y amenorrea secundaria en 2020 y anemia desde 2023. La madre refiere que recibió terapia de remplazo hormonal con progesterona, vitamina E, acetato de ciproterona + etinilestradiol, con lo cual observó un ligero aumento de las mamas y menstruación. Posteriormente, abandonó el tratamiento.

La paciente acudió al hospital porque, de forma insidiosa, tres días antes de su ingreso presentó fiebre, disnea y poliartalgias luego de regresar de un viaje de una semana a una ciudad al norte del país. Dos días antes de su ingreso presentó cefalea holocraneana y un día antes, vómitos, fiebre y cefalea. Al examen físico se obtuvo lo siguiente: PA: 116/64, FC: 92, FR: 16, T°: 37,1. En la piel resaltó palidez moderada; por otro lado, se observó el cuello ancho. Las mamas eran de aspecto infantil, mientras que hubo ausencia de vello axilar y púbico. En el aparato cardiovascular, los ruidos cardíacos fueron regulares, sin soplos, taquicárdicos. El abdomen y el aparato respiratorio no presentaron alteraciones. En cuanto al aspecto neurológico, despierta, lúcida, poco interactiva. Los ojos presentan nistagmo oscilatorio.

Al ingreso, con diagnóstico de dengue, se solicitaron los siguientes exámenes (Tabla 1):

Tabla 1. Exámenes de ingreso

Prueba rápida de dengue NS1	Positivo
Leucocitos	2540
Segmentados	69,00 %
Hemoglobina	9,4
Plaquetas	53 000
TGO	49
TGP	17
DHL	252
Tiempo de protrombina	15,1
Tiempo de tromboplastina	57,5
Glucosa	42
Troponina T	6,56
Creatinina	0,84
Urea	14

Durante su hospitalización, se monitorizan los siguientes exámenes y perfil hormonal por los hallazgos al examen clínico (Tabla 2).

Diagnóstico muy tardío de síndrome de interrupción del tallo hipofisiario en un paciente con dengue con signos de alarma

Tabla 2. Dosaje hormonal y electrolitos

Dosaje hormonal	
Sodio	140
Potasio	3,7
Cloro	105
FSH	1,3
LH	0,8
PRL	9,3
Estradiol	5,0
TSH	3,9
T4L	0,57
Insulina	26,9
Testosterona	<0,025
DHEAS	0,100
Androstenediona	0,1
17oh progesterona	0,45
ACTH	1,05

Se realizaron ecografías pélvica y de tiroides, obteniendo los siguientes resultados: útero hipotrófico y ovarios presentes para la primera; glándula tiroides conservada para la segunda. Además, presentó bradicardia, por lo que

se le realizó un EKG: ritmo sinusal, eje 90°, FC: 45, P: 0,08, QRS: 0,8, ST: 0,36. Asimismo, se realizó un control seriado de hematocrito y plaquetas por el diagnóstico de dengue con signos de alarma debido a los riesgos que existen (Tabla 3).

Tabla 3. Seguimiento de plaquetas y hematocrito

Muestras	1	2	3	4	5
Plaquetas	41 000	32 000	25 000	26 000	51 000
Hematocrito	26	27	26	27	

Debido al cuadro inicial de hipoglicemia, se administró dextrosa al 5 % en infusión y se le realizó la toma de glicemias capilares seriadas cada ocho horas. Volvió a presentar otro cuadro de hipoglicemia al día siguiente del ingreso, que se resolvió de manera inmediata.

Se le realizó interconsulta con el servicio de endocrinología, que concluye panhipopituitarismo con ejes comprometidos: hipogonadismo hipogonadotrófico, hipotiroidismo secundario; descartar insuficiencia adrenal secundaria.

Solicita resonancia magnética (RNM) de hipófisis con contraste.

El resultado de la RNM fue ausencia de representación del infundíbulo-tallo hipofisiario, así como de la neurohipófisis en el nivel intraselar por el presente método de estudio. Adenohipófisis disminuida de altura sin lesiones focales. Imagen con aspecto de neurohipófisis ectópico (Figura 1). Estos hallazgos sugieren el SITH.

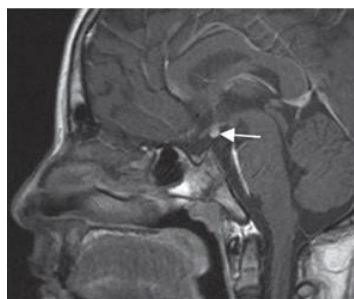

Figura 1. RNM de hipófisis con contraste (gadolinio), corte sagital: adenohipófisis disminuida de altura sin lesiones focales

La paciente tuvo una evolución favorable. Se le dio el alta cuatro días después del ingreso al hospital al superar el cuadro agudo de dengue. Durante su hospitalización,

recibió terapia de reemplazo hormonal con levotiroxina e hidrocortisona. Se indicó control por consultorio externo de endocrinología para seguimiento y manejo (Figura 2).

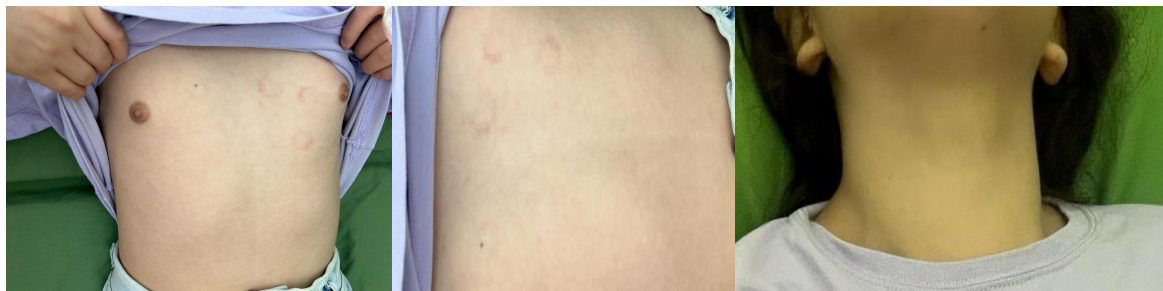

Figura 2. Telangiectasias y alteración en el desarrollo mamario

DISCUSIÓN

El motivo de la consulta de la paciente fue por un síndrome febril agudo, que resultó ser dengue. Sin embargo, al momento de realizar la anamnesis y el examen físico, se observó la falta de desarrollo de los caracteres sexuales secundarios y la amenorrea. El SITH es una entidad que afecta predominantemente al sexo masculino ⁽⁴⁾.

Chrzanowska reportó que el principal motivo de derivación al servicio de endocrinología fue la talla baja. Otros motivos fueron hipoglucemia, retraso en la maduración sexual, sospecha de síndrome de Cushing, microfalo, hipotiroidismo secundario, diabetes insípida, epilepsia farmacorresistente, displasia del septo óptico en resonancia magnética e insuficiencia suprarrenal en los resultados de laboratorio ⁽⁵⁾. En el caso de nuestra paciente, la talla de 1,70 m y el peso de 57 kg son el promedio. Sin embargo, durante su hospitalización presentó cuadros de hipoglucemia no sintomática que se corrigieron con solución de dextrosa al 5 % en infusión continua.

Wang observó en recién nacidos que la hipoglucemia persistente y la ictericia fueron las características clínicas fáciles de detectar, a veces acompañadas de hiponatremia e incluso convulsiones, las cuales proporcionan pistas de SITH ⁽⁶⁾. En niños se encontró comúnmente anomalías congénitas externas como criptorquidia, defectos de la línea media y nistagmo ⁽⁷⁾.

Un reporte de caso evidencia la clínica de un paciente adulto, quien presentó deficiencia de adrenalina, tiroxina, esteroides gonadales y hormona del crecimiento ⁽⁸⁾. Otra alteración que se puede observar en adultos es hígado graso no alcohólico de rápida progresión ⁽⁹⁾. En un estudio en el que se comparó la fertilidad de mujeres con este síndrome con un grupo control, se observó que las primeras tuvieron menos hijos, 0,33 vs. 0,63 ⁽¹⁰⁾.

Hallazgos como retraso del crecimiento y pubertad retardada deben hacer pensar en realizar estudios hormonales y, según los resultados, el estudio radiológico de la hipófisis en busca de la etiología ⁽⁴⁾. En un estudio se observó que el síntoma principal que llevaba al diagnóstico fue la hipoglucemia en un 34,6 % ⁽¹¹⁾. La edad promedio del diagnóstico fue de 9,4 a 11,6 años ⁽¹²⁾.

El seguimiento que se realiza a estos pacientes debe ser continuo, ya que inicialmente se presentan con déficit aislado de hormona de crecimiento. En la literatura se reporta déficit de GH en el 100 % de los casos, FSH/LH en el 95,8 %, ACTH en el 81,1 % y TSH en el 76,3 % ⁽⁴⁾. No se hizo estudio de GH en este caso. También se observó que un nivel alto de prolactina puede ser un indicador ⁽¹³⁾.

En conclusión, el médico del primer nivel de atención debe sospechar de panhipopituitarismo al encontrarse con pacientes con retraso del crecimiento o de la pubertad, o que cuenten con antecedentes perinatales como hipoglucemia, ictericia, convulsiones o los antes mencionados, para así enviarlos a un tercer nivel de atención y que se les realicen los estudios correspondientes. El reconocimiento y tratamiento oportunos mejorarán el pronóstico y la calidad de vida de los pacientes afectados y de sus familias. El tratamiento se basa en reposición de las hormonas deficientes en el individuo ^(14,15).

Contribuciones de los autores: RAM, WJTH y JABL participaron en la conceptualización, investigación, metodología, recursos y redacción del borrador original. MVDL, EINS, RHTR y DRFA, en investigación, metodología, recursos y redacción del borrador original.

Fuentes de financiamiento: Los autores financiaron este artículo.

Diagnóstico muy tardío de síndrome de interrupción del tallo hipofisario en un paciente con dengue con signos de alarma

Conflicto de intereses: Los autores declaran no tener ningún conflicto de intereses.

REFERENCIAS BIBLIOGRÁFICAS

1. Mendoza-Borja K, Ramos-Noriega S, Aguilar-Britto E, Guerrero-Roa W, García-Bermejo R. Síndrome de interrupción del tallo hipofisario: reporte de caso y revisión de la literatura de una paciente con diagnóstico tardío. *Rev Pediatría [Internet]*. 2023;56(4).
2. Díaz A, Albán León L. Síndrome de interrupción del tallo hipofisario: reporte de un caso. *Metro Ciencia [Internet]*. 2022;30(1):11-3.
3. Martell González MR, Cuevas Bailón MA. Diagnóstico radiológico del síndrome de interrupción del tallo hipofisario. *Neurohipófisis ectópica. Rev Fac Med [Internet]*. 2021;64(1):32-6.
4. Müller A, Romero F, Arzamendia S, Ferreira D, Neves De Souza C, Castellano B, et al. Interrupción del tallo hipofisario como causa poco frecuente de amenorrea primaria. *Rev Científica Cienc Salud [Internet]*. 2021;3(2):112-5.
5. A Chrzanowska J, Zubkiewicz-Kucharska A, Seifert M, Calkosiński A, Noczyńska A. Clinical evaluation of 31 children with pituitary insufficiency in the course of the pituitary stalk interruption syndrome. The unexpected growth without growth hormone in 2 children. *Pediatr Endocrinol Diabetes Metab [Internet]*. 2021;27(4):272-82.
6. Wang Q, Meng X, Sun Y, Liu F, Xu C, Qiao Y, et al. Hypoglycemia and jaundice in newborns with pituitary stalk interruption syndrome. *Medicine (Baltimore) [Internet]*. 2021;100(19):e25843.
7. Sridhar S, Raja BR, Priyanka R, Natarajan S, Soundararajan S, Natarajan V, et al. Clinico-radiological correlation of pituitary stalk interruption syndrome in children with growth hormone deficiency. *Pituitary [Internet]*. 2023;26(5):622-8.
8. Zhang W, Qian F, Lu G, Wu Y, Li R, Xia L, et al. Pituitary stalk interruption syndrome: A rare case report and literature review. *Medicine (Baltimore) [Internet]*. 2020;99(50):e23266.
9. Wu Ze-Yu, Li Yi-Ling, Chang B. Pituitary stalk interruption syndrome and liver changes: from clinical features to mechanisms. *World J Gastroenterol [Internet]*. 2020;26(44):6909-22.
10. Terray A, Baussart B, Zins M, Goldberg M, Kab S, Cazabat L, et al. Gonadotropic status in adult women with pituitary stalk interruption syndrome. *Eur J Endocrinol [Internet]*. 2024;190(6):501-8.
11. Brauner R, Bignon-Topalovic J, Bashamboo A, McElreavey K. Pituitary stalk interruption syndrome is characterized by genetic heterogeneity. *PLoS One [Internet]*. 2020;15(12):e0242358.
12. Fatima T, Hussain Chandio S, Muzaffar K, Mumtaz H, Jahan N. Pituitary stalk interruption syndrome. *Cureus [Internet]*. 2020;12(9):e10518.
13. Eren E, Ongen YD, Ozgur T, Ozpar R, Demirbas O, Yazici Z, et al. Normal or elevated prolactin is a good indicator to show pituitary stalk interruption syndrome in patients with multiple pituitary hormone deficiency. *J Pediatr Endocrinol Metab [Internet]*. 2022;35(11):1394-400.
14. Voutetakis A. Pituitary stalk interruption syndrome. *Handb Clin Neurol [Internet]*. 2021;181:9-27.
15. Zhang Y, Zhao X, Chen M. Clinical analysis of 10 cases of pituitary stalk interruption syndrome and literature review. *Neuro Endocrinol Lett [Internet]*. 2021;42(3):150-6.

Correspondencia:

Roger Antonio Sernaque Mechato

Dirección: Calle Nicolo Paganini Mz AQ Lote 3, Los Alamos de Monterrico - Surco, Lima. Perú.

Teléfono: +51 998 995 740


Correo electrónico: internistagg@gmail.com

Recibido: 05 de julio de 2024

Evaluado: 22 de julio de 2024

Aprobado: 01 de agosto de 2024

© La revista. Publicado por la Universidad de San Martín de Porres, Perú.

 Licencia de Creative Commons. Artículo en acceso abierto bajo términos de Licencia Creative Commons. Atribución 4.0 Internacional. (<http://creativecommons.org/licenses/by/4.0/>)

ORCID iD

Roger Antonio Sernaque Mechato  <https://orcid.org/0009-0008-8306-2579>

Wilson Junior Torres Hu  <https://orcid.org/0009-0007-5404-8789>

Joshi Antony Blaz Ladera  <https://orcid.org/0009-0009-5411-0110>

Mirella Victoria López Durand  <https://orcid.org/0000-0001-5260-324X>

Esteven Israel Navarro Suarez  <https://orcid.org/0000-0001-8179-1374>

Rogher Hugo Trejo Rodriguez  <https://orcid.org/0000-0001-9721-1936>

Dante Ruju Flores-Araoz  <https://orcid.org/0000-0001-9122-7320>