

Aneurisma carotídeo con extensión intraselar: una causa rara de panhipopituitarismo

Hernán Mauro Alvarado Murillo ^{1,a}; Carely Yumira Bustios Saria ^{1,a}; Valeria Alessandra Chávez Atencia ^{1,a}

¹ Hospital Santa Rosa. Lima, Perú.

^a Médico internista.

RESUMEN

El panhipopituitarismo puede ser causado por diversas condiciones; una causa muy rara son los aneurismas carotídeos con extensión intraselar, aunque estos representan menos del 0,2 %. La sintomatología descrita está dividida en síntomas por insuficiencia hipofisiaria y por efecto de masa.

Se presenta el caso de una paciente de 56 años con antecedentes de hipertensión arterial, hipotiroidismo e infección previa por SARS-CoV-2. Ingresó al hospital por un cuadro clínico que incluía desvanecimientos, hiporexia, sudoración profusa y vómitos persistentes. Durante la evaluación, presentó funciones vitales estables, palidez y no hubo mayor alteración en la exploración neurológica. Los análisis revelaron hiponatremia, hipoglucemia y bicitopenia. Se le diagnosticó un panhipopituitarismo junto con la identificación de un aneurisma carotídeo de gran tamaño con extensión intraselar mediante angiografía y resonancia magnética con contraste.

Este caso destaca la importancia de considerar como diagnóstico diferencial poco frecuente de panhipopituitarismo a los aneurismas de gran tamaño y gigantes con compresión selar, contribuyendo al conocimiento médico y enfatizando la necesidad de mejorar la anamnesis y estudios clínicos imagenológicos. Además, se deben tener en cuenta las distintas presentaciones clínicas con las que se puede manifestar y la paulatina aparición de alteraciones en los ejes hormonales y que toda lesión a nivel cerebral no es indicativa de tumor. Dentro de la investigación de casos similares, se encontró que la mayoría está dada en pacientes mayores de 50 años, con tiempo de enfermedad variable y con síntomas de efecto de masa en su aparición.

Palabras clave: Aneurisma Cerebral; Hipopituitarismo; Enfermedades de las Arterias Carótidas (Fuente: DeCS BIREME).

Carotid aneurysm with intrasellar extension: a rare cause of panhypopituitarism

ABSTRACT

Panhypopituitarism can be caused by various conditions; among them, a very rare cause is carotid aneurysms with intrasellar extension, though these account for less than 0,2 %. The described symptoms are divided into those caused by pituitary insufficiency and those caused by mass effect. We present the case of a 56-year-old female patient with a history of hypertension, hypothyroidism and a previous SARS-CoV-2 infection. She was admitted to the hospital due to clinical features including fainting, decreased appetite, profuse sweating and persistent vomiting. During the evaluation she presented with stable vital signs, and a physical examination indicated pallor, with no significant alteration in the neurological examination. Furthermore, laboratory tests revealed hyponatremia, hypoglycemia and bicytopenia. The diagnosis was panhypopituitarism along with a large carotid aneurysm with intrasellar extension, detected by computed tomography angiography (CTA) and contrast-enhanced MRI.

This case highlights the importance of considering a large or giant aneurysm with sellar compression as a rare differential diagnosis of panhypopituitarism, thereby contributing to medical knowledge and emphasizing the need to improve the anamnesis and clinical imaging studies. Furthermore, it is necessary to consider the different clinical features with which it can manifest, as well as the gradual occurrence of alterations in the hormonal axes and to recognize that not every brain lesion is indicative of a tumor. In the investigation of similar cases, it was found that most occur in patients older than 50 years, with different disease durations and with symptoms of mass effect at onset.

Keywords: Aneurysm, Cerebral; Hypopituitarism; Carotid Artery Diseases (Source: MeSH NLM).

Correspondencia:

Hernán Mauro Alvarado Murillo
heralmudoc@gmail.com

Recibido: 23/9/2024

Evaluado: 5/10/2024

Aprobado: 5/11/2024



Esta obra tiene licencia de Creative Commons. Artículo en acceso abierto. Atribución 4.0 Internacional. (<http://creativecommons.org/licenses/by/4.0/>)

Copyright© 2024, Revista Horizonte Médico (Lima). Publicado por la Universidad de San Martín de Porres, Perú.

INTRODUCCIÓN

El panhipopituitarismo indica la pérdida de todas o casi todas las hormonas hipofisarias ⁽¹⁾. El tejido hipofisario puede ser destruido y la secreción hormonal, reducida por tumores hipofisarios grandes, enfermedades infecciosas, enfermedades infiltrativas, traumatismo y grandes aneurismas ⁽²⁾. Dentro de esta variedad de etiologías, los aneurismas carotídeos gigantes con extensión intraselar son poco comunes (1 %) y aquellos que originan hipopituitarismo son extremadamente infrecuentes (<0,2 % de los casos) ⁽³⁾.

Dentro de las manifestaciones clínicas, se encuentran las producidas por el déficit hormonal (astenia, fatiga, náuseas, vómitos, anorexia, etc.) y por el efecto de masa (cefalea retrororbitaria, alteración del III par y hemianopsia bitemporal), además, depende de la edad de presentación, la rapidez de la instauración del proceso y el número de ejes afectados ⁽⁴⁾.

La falta de un diagnóstico temprano y, muchas veces, de accesibilidad inmediata a los recursos imagenológicos retrasa el tratamiento oportuno de los aneurismas cerebrales ⁽⁵⁾. Tener oportunamente lo requerido para establecer el diagnóstico, junto con el análisis de los tipos de aneurisma, tanto en su tamaño, forma y localización, resulta importante para su pronóstico ⁽⁶⁾.

Según su tamaño, pueden clasificarse en pequeños (<5 mm), medianos (6-11 mm), grandes (12-24 mm) y gigantes (>25 mm). De acuerdo con su morfología, seculares, fusiformes y disecantes ^(7,8). Los aneurismas se comportan como una lesión que ocupa espacio, y ocasiona sintomatología compresiva e induce a errores diagnósticos al confundirse con tumores cerebrales, selares y paraselares ⁽⁹⁾.

PRESENTACIÓN DEL CASO

Paciente mujer de 56 años, procedente de Lima, ocupación contadora.

Antecedentes: hipertensión arterial con tratamiento regular, hipotiroidea en tratamiento con levotiroxina 25 µg e infección por SARS-CoV-2 leve en diciembre del 2022.

Cuadro clínico: la paciente ingresa con tiempo de enfermedad de una semana por desvanecimiento, anorexia, sudoración profusa y vómitos, por lo cual es hospitalizada en medicina interna, donde se evidencia somnolencia, hipoactividad y episodios de cefalea de regular intensidad.

Examen físico inicial: funciones vitales estables (PA: 100/60 mmHg, FC: 65x', FR: 22x', T: 36 °C), palidez 2+/3+, no petequias ni equimosis, CV: ruidos cardiacos rítmicos de regular intensidad, si soplos audibles. TYP: amplexación conservada, murmullo vesicular pasa bien en ambos hemitórax. Neurológico: somnolienta, orientada en persona, no trastornos motores ni sensitivos. ROT +/-/+++. Coordinación conservada.

Análítica sanguínea: dosaje de sodio: 105 mEq/L; hemograma: leucopenia (3540), hemoglobina (9,5 g/L), linfocitos (23 %), plaquetas: 51 mil, glucosa: 56 mg/dL, insulina: 6,7 mcU/mL, TSH: 0,83, T4L: 0,65, prolactina: 113,8, ACTH: 16,4 pg/mL, cortisol (AM): 3,7 µg/dL, FSH: 1,6, L: sin reactivo, estradiol: <5, ANA: negativo, ANCA: negativo. Durante la hospitalización, la paciente tuvo los siguientes diagnósticos: 1) hipoglicemia no medicamentosa 2) hipotiroidismo, 3) hipocortisolismo, 4) probable insuficiencia gonadal secundaria, 5) pancitopenia, 6) hiponatremia hiposmolar euvolemica.

Estudios imagenológicos: los estudios tomográficos indicaron aneurisma sacular de la arteria carótida interna supraclinoidea derecha asociado a remodelación ósea (Figuras 1 y 2). Mientras que la resonancia magnética nuclear (RMN) de hipófisis mostró dilatación sacular aneurismática que ocupa la silla turca con extensión supraselar, dependiente de la arteria carótida derecha.

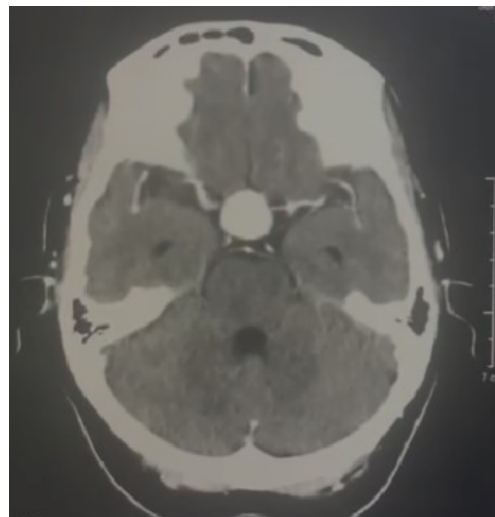


Figura 1. Aneurisma sacular en tomografía cerebral por contraste

Aneurisma carotídeo con extensión intraselar: una causa rara de panhipopituitarismo

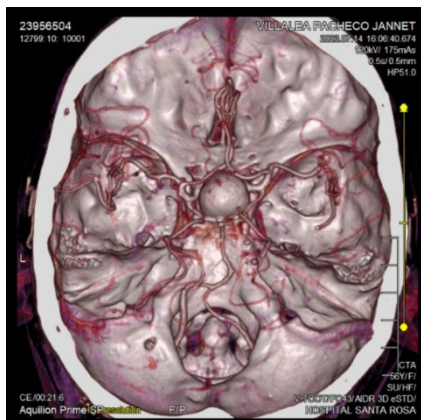


Figura 2. Reconstrucción angiográfica cerebral. Las medidas aproximadas fueron de 20,6 x 1,6 x 16,7 mm en sus diámetros anteroposterior, transversal y craneocaudal. Existió ocupación de silla turca y formación de arteria carótida interna derecha.

Conclusión diagnóstica: hipopituitarismo secundario a compresión aneurismática dependiente de la arteria carótida derecha.

En vista de estos hallazgos, se tomó la decisión de referir a la paciente a un hospital de mayor complejidad, ya que era bastante probable que necesitara un manejo quirúrgico.

DISCUSIÓN

El cuadro clínico de la paciente fue tanto de efecto de masa (cefalea de regular intensidad, náuseas y vómitos) como de disfunción hipofisaria. Por este motivo, síntomas como somnolencia, fatiga y astenia podrían explicarse por las deficiencias progresivas de ACTH y TSH. Además, es importante tener en cuenta que la hiponatremia severa hiposmolar euvolémica puede deberse al hipotiroidismo y a la deficiencia de glucocorticoides. Esta última hace que el cuerpo sea muy sensible a la insulina, lo que puede provocar hipoglucemia.

Tenemos también como dato llamativo la disminución de FSH y estradiol, por lo que se concluyó la presencia de insuficiencia ovárica secundaria, causada por trastornos del eje hipotálamo-hipofisario, como el hipopituitarismo. En mujeres en edad reproductiva, se manifiesta con alteraciones menstruales como amenorrea; no obstante, para este caso ello no puede confirmarse, pues no se contó con esa información.

En la bibliografía revisada hubo algunos casos de aneurismas asociados con insuficiencia hipofisaria. El primero de ellos presenta a una paciente de 43 años que experimentaba cefaleas y malestar general por, según hallazgos de laboratorio, evidenciar panhipopituitarismo por un aneurisma de gran

tamaño. Luego de seis meses de realizada la intervención quirúrgica, en la que se empleó un *stent* de derivación de flujo, se evidenció tendencia hacia la mejoría ⁽¹⁰⁾.

Un segundo caso reportó a una paciente de 51 años que consultó a oftalmología por un cuadro clínico de 20 días de evolución, consistente en disminución súbita de la agudeza visual del ojo derecho con defecto pupilar aferente, compatible con neuritis óptica retrobulbar. En la RMN se identificó una lesión ovalada, de localización supraselar, con efecto de masa sobre el quiasma óptico y la porción cisternal de ambos nervios ópticos, compatible con aneurisma de la arteria comunicante anterior parcialmente trombosado ⁽¹¹⁾.

El tercer caso fue el de una paciente de 74 años que ingresó al hospital por dolor abdominal, confusión y anorexia donde, al realizarse exámenes de laboratorio, se evidenció hiponatremia y disfunción hormonal debida a la presencia de un aneurisma gigante que afectó la glándula pituitaria. Se logró una mejoría clínica con hidrocortisona y levotiroxina ⁽¹²⁾.

En el cuarto caso, un paciente de 63 años consultó por tumoración laterocervical derecha, de aparición insidiosa, crecimiento progresivo, pulsátil, no dolorosa, de tres meses de evolución. Al examen físico, presentaba tumoración laterocervical derecha de 3 cm de diámetro, próxima al ángulo mandibular, pulsátil, sin frémito auscultatorio. En la tomografía cervical se observó un aneurisma sacular de arteria carótida interna derecha a nivel del cuello distal a la altura del ángulo de la mandíbula ⁽¹³⁾.

El quinto caso fue el de un paciente varón de 51 años que presentó dolor de cabeza crónico, alteración visual y apatía severa. La RMN y la angiografía revelaron un gran aneurisma selar y supraselar de 5 cm de diámetro ⁽¹⁴⁾. Es importante considerar que la etiología más frecuente del hipopituitarismo es el adenoma hipofisario ⁽¹⁵⁾ y que se debería sospechar inicialmente, para, posteriormente, pensar en causas más alejadas.

En los casos comentados hay similitudes clínicas: cefalea, astenia, náuseas y vómitos. La edad promedio de los pacientes fue de 60 años, algunos de ellos con hipertensión arterial crónica. Los síntomas del déficit hormonal son de instauración paulatina y los de compresión van en relación con el tamaño del aneurisma. El trastorno endocrino más frecuente fue el hipotiroidismo y el examen imagenológico más usado fue la resonancia magnética cerebral y angiografía. Cabe mencionar que el hipopituitarismo se debe a la compresión y disminución del flujo vascular del aneurisma dependiente de la carótida interna derecha, siendo esta la principal arteria que irriga la hipófisis.

Contribución de autoría: HAM, CBS, VCA se encargaron de la concepción del artículo; HAM y CBS, de la búsqueda

bibliográfica; VCA y CBS, de la evaluación del paciente; HAM y CBS, de la redacción; y HAM y CBS, de la revisión del artículo.

Fuentes de financiamiento: Los autores financiaron este artículo.

Conflicto de intereses: Los autores declaran no tener ningún conflicto de interés.

REFERENCIAS BIBLIOGRÁFICAS

1. Ferri, Fred F. Hypopituitarism. Clinical Overview. (2023) Clinicalkey.
2. Nieman L. Causas de insuficiencia suprarrenal secundaria y terciaria en adultos. (2021) UpToDate.
3. Gungor, A., Gokkaya, N., Bilen. insufficiency and hyperprolactinemia associated with giant intra- and suprasellar carotid artery aneurysm. Case Reports in Medicine, 2015, 1-3.
4. N. Peláez Torres*, D.S. Trifú, M.P Gómez Montes y E. Atienza Sánchez. Hipopituitarismo. Panhipopituitarismo. Medicine. 2016;12(15):857-64.
5. Vallejo Saltos , V. H., & Alfonso Rodas , S. A. Características del Aneurisma Cerebral. Una revisión bibliográfica. E-IDEA 4.0 Revista Multidisciplinar (2022). 4(13), 34-45.
6. Pérez, R. M. P., Roque, D. R., Martínez. Panorama actual del aneurisma cerebral. 2018
7. Vera, J. S. V., Godoy, J. A. F., Chicaiza. Aneurismas intracraneales - Revisión bibliográfica en imagenología. LATAM Revista Latinoamericana de Ciencias Sociales y Humanidades, 2023. 4(5).
8. Clasificación del aneurisma cerebral | Fucac [Internet]. [cited 2021 Aug 8].
9. Bocchiardo E, Beguelin J, Vera A, Aneurismas Gigantes Intracraneos. Experiencia con 16 casos. • Revista Argentina de Neurocirugía [Internet]. [cited 2021 Aug 9].
10. Oikawa, N., Misaki, K., Aono, D., Nambu. Panhypopituitarism caused by an unruptured giant cavernous internal carotid artery aneurysm compressing the pituitary gland treated with a flow-diverting stent: A case report. Surgical Neurology International, (2022). 13(378), 378
11. Sekar A, Bharati K, Chandran V, Patnaik A. Giant anterior communicating artery aneurysm with intrasellar extension. Brain Spine. 2023;16;3:101792.
12. Kageyama, K., Kinoshita, N., Terui, . Two cases of hypopituitarism caused by intrasellar aneurysm. Internal Medicine (Tokyo, Japan) 2020, 59(5), 677-681.
13. Molinelli, L. B., Marinelli, P., Penazzi, M. Aneurisma de arteria carótida interna. Angiología 2015, 67(3), 234-236.
14. Burattini, J. A., Cukiert, A., Machado. Aneurisma gigante da artéria comunicante anterior como causa de hipopituitarismo. Relato de caso e revisão da literatura. Arq. Bras. Neurocir;21(1/2): 56-59, 2002. Ilus, Tab | LILACS.
15. Moreno, C., Paja, M., García, I., Ruiz. Aneurisma de comunicante anterior que se presenta como hipopituitarismo. Endocrinología y Nutrición. 2004, 51(9), 528-530.