

## Mielopatía secundaria a neurocisticercosis racemosa cerebral y espinal

Carlos Huaraca-Hilario<sup>1,2,a</sup>, Estefani Torres-Muñoz<sup>1,2,a</sup>, Marizabel Rozas-Latorre<sup>3,b</sup>

### RESUMEN

La neurocisticercosis es la enfermedad parasitaria más frecuente del sistema nervioso central, pero la presentación espinal de esta patología es infrecuente, presentando una mayor incidencia en países en vías de desarrollo como el nuestro. Presentamos el caso clínico de un paciente varón de 61 años de edad diagnosticado de neurocisticercosis subaracnoidea generalizada con compromiso cerebral y medular además de la secundaria presentación de hidrocefalia hipertensiva y compresión de la médula espinal, esta última se caracterizó por la aparición de paraparesia, alteraciones en la sensibilidad y retención urinaria. El diagnóstico final se hizo mediante una resonancia magnética, por ello hemos de destacar la importancia de la neuroimagen en el diagnóstico definitivo de esta patología.

**Palabras clave:** neurocisticercosis, teniasis, compresión de la médula espinal (Fuente: DeCS, BIREME).

### Myelopathy secondary to cerebral and spinal neurocysticercosis

### ABSTRACT

Neurocysticercosis is the most common CNS parasitic disease but spinal presentation of this condition is rare, with a higher incidence in developing countries like ours. We report the case of a male patient 61 of age diagnosed with generalized neurocysticercosis in addition to the secondary presentation of hypertensive hydrocephalus and compression of the spinal cord, the latter is characterized by the appearance of paraparesis, changes in sensitivity and urinary retention. The final diagnosis was made by an MRI, so we have to emphasize the importance of neuroimaging in the definitive diagnosis of this disease.

**Key words:** neurocysticercosis, taeniasis, spinal cord compression (Source: MeSH NLM).

---

1. Escuela de Medicina Humana. Universidad Nacional de San Antonio Abad del Cusco - Cusco, Perú.  
2. Asociación Científica de Estudiantes de Medicina Humana (ASOCIEMH-CUSCO), Cusco, Perú.  
3. Hospital Regional del Cusco.  
a. Estudiante de Medicina.  
b. Médico Neurólogo.

## INTRODUCCIÓN

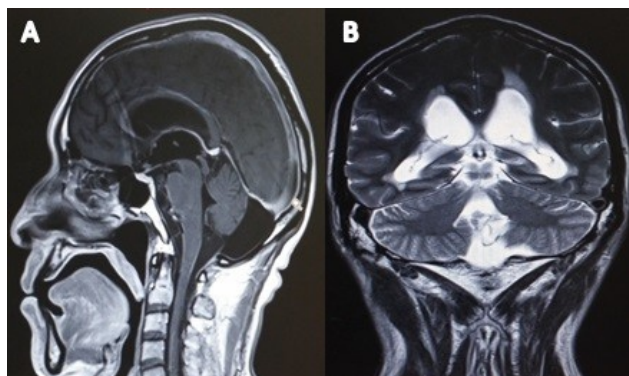
La Neurocisticercosis (NCC) es una enfermedad infecciosa causada por las larvas del cestodo *Taenia Solium*, dicha patología constituye un serio problema de salud pública en países en vías de desarrollo (1,2) y aproximadamente 50 millones de personas en todo el mundo presentan cisticercosis (2-4). Existen zonas endémicas en Centro y Sur América, exceptuando Chile, Argentina y Uruguay. Estudios realizados en México, Perú y Ecuador demuestran que aproximadamente la mitad de pacientes con crisis convulsivas tienen evidencia de NCC (2-4) y la mayoría de pacientes sintomáticos se presentan entre los 15 y los 40 años de edad sin predilección por el sexo o la raza (4). Las manifestaciones clínicas dependen de la localización, los quistes parenquimatosos (que representan el 60% de pacientes hospitalizados) se asocian a convulsiones y cefaleas, mientras que los quistes extraparenquimatosos están asociados a hipertensión intracraneal y pueden ir acompañados de alteración del estado mental (2,5). Los quistes extraparenquimatosos pueden localizarse en los ventrículos (10 a 20% de pacientes) y se manifiestan con hidrocefalia (2,5) o en la médula espinal que es el 1% al 5% de todos los casos de NCC (6,7). Los cisticercos espinales se ubican generalmente en el espacio subaracnoideo donde pueden causar cambios inflamatorios y desmielinizantes en las raíces de los nervios periféricos. La cisticercosis intramedular puede ocurrir y estar asociada a mielitis transversa (5).

## CASO CLÍNICO

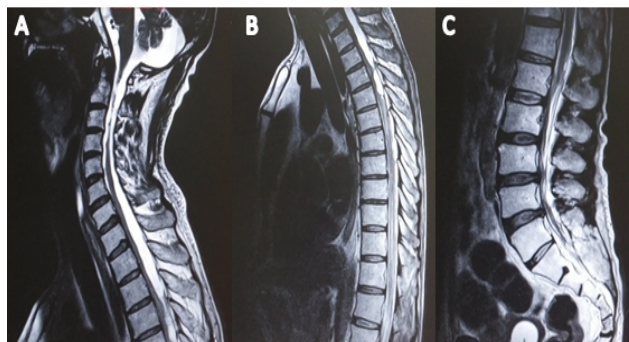
Paciente de sexo masculino de 61 años de edad, acude al Hospital Regional del Cusco refiriendo cefalea de tipo punzante en región occipital, de intensidad moderada y de curso progresivo desde hace seis meses, asociado a náuseas y vómitos, además de un cuadro de debilidad muscular y pérdida progresiva de la sensibilidad en ambos miembros inferiores e incontinencia urinaria, entre sus antecedentes de importancia destaca solamente la crianza de cerdos, se decide su hospitalización para una evaluación más exhaustiva. Al examen del sistema neurológico, la fuerza muscular de los miembros superiores fue de 5/5, miembro inferior derecho 3/5 y 2/5 en el izquierdo, signo de Babinski positivo e hiperreflexia en ambos miembros inferiores.

Se solicitó una tomografía cerebral en la que se encontró lesiones quísticas racemosas alrededor del bulbo y de la protuberancia, así como dilatación de los ventrículos cerebrales. En la resonancia magnética cerebral se halló dilatación asimétrica de los ventrículos laterales, dilatación del tercer ventrículo con presencia de escólex en su interior, cisterna retrocerebelosa dilatada, quiste retrobulbar de densidad diferente, múltiples lesiones quísticas alrededor del mesencéfalo y la protuberancia, las imágenes se proyectan lateralmente hacia los pedúnculos cerebrales; finalmente se aprecian quistes que comprimen el hemisferio cerebeloso izquierdo (Figura 1). En las resonancias de columna se hallaron varias imágenes quísticas que asemejan la formación de un huso, los cuales desplazan ventralmente los cuerpos vertebrales desde C3 a D3, otros por debajo desde D4 a D5 y L1 (Figura 2).

**Figura 1.** (A) Imagen de RM cerebral en corte sagital potenciada en T1, se observa dilatación de los ventrículos laterales, tercer ventrículo y cisterna retrocerebelosa. (B) Imagen de RM cerebral potenciada en T2 en corte coronal, se observa escólex del cisticercos en el tercer ventrículo



**Figura 2.** (A) Imagen de RM en corte sagital potenciada en T2, se observa lesión quística racemosa subaracnoidea localizada desde segmento medular C3 a D3. (B) Lesión similar ubicada a nivel dorsal. (C) lesión quística ubicada a nivel de lumbar



El tratamiento se inició con Albendazol de 400 mg/8 horas y Prednisona 1 mg/kg/día mientras se esperaba la cirugía. Al tercer día de hospitalización, el paciente presentó fiebre de 38,9° C, en el hemograma se encontró leucocitosis (24,600 células por campo) y plaquetopenia (90,000 plaq/mm<sup>3</sup>), al examen físico se halló ausencia de murmullo vesicular en hemitórax izquierdo por lo cual se solicitó una radiografía de tórax observándose en éste un neumotórax importante en el pulmón izquierdo ocasionando su colapso y la posterior insuficiencia respiratoria que terminó en un fatal desenlace para el paciente.

## DISCUSIÓN

La *Taenia solium* causa dos formas de infección completamente distintas en el ser humano: la teniasis y la cisticercosis, la primera es una infección del tracto gastrointestinal causada por la forma adulta del parásito y la cisticercosis la infección del tejido muscular y cerebral, es causada por la forma larvaria. La NCC es la ubicación del cisticerco en el sistema nervioso central (8). El hombre desarrolla cisticercosis cuando se convierte en huésped intermediario a partir de la ingestión accidental de huevos, estos ingresan al torrente sanguíneo y de esta forma alcanzan el Sistema nervioso central (SNC) (9). La localización más frecuente a nivel del SNC es el parénquima cerebral, el espacio subaracnoideo, los ventrículos y menos frecuente la forma espinal (9). En este último puede ubicarse en el espacio subaracnoideo y algunas veces dentro del canal medular, estos casos se han reportado muy poco y solo representan el 1% de NCC (6, 7, 10). En nuestro paciente se halló una gran extensión de cisticercos quísticos de localización intraventricular y subaracnoidea incluyendo el correspondiente a la médula espinal. Esta presentación generalizada del sistema nervioso ha sido también muy poco descrita en la literatura, esto se explicaría por el reflujo de Líquido cefalorraquídeo (LCR) que arrastra los quistes de nuevo al espacio intracraneal (13).

Las manifestaciones clínicas de la NCC dependen de su localización. Las medulares se desarrollan principalmente por la compresión medular y se caracterizan por presentar paraparesia o cuadriparesia, déficit sensitivo, compromiso de los esfínteres, disfunción sexual y dolor con distribución radicular (2, 9). En nuestro paciente se presentó un severo compromiso motor, sensitivo y disfunción del esfínter vesical, siendo estos característicos de un síndrome de compresión medular, además también

hubo cefalea como manifestación de la hidrocefalia obstructiva, hallazgos similares a los publicados por Alsina G. et al., en donde relata también la presencia de cefalea, debilidad de miembros inferiores y disfunción de esfínteres (14). Agrawal R. et al. presenta el caso de un paciente cuya manifestación principal fue la debilidad de ambos miembros inferiores (15), siendo esta mucho más frecuente que el compromiso de las cuatro extremidades (14). La cisticercosis intraventricular y subaracnoidea tienen como complicación importante, la hidrocefalia, explicada por el desarrollo de bloqueo en la circulación del LCR (1). La tomografía y la resonancia magnética proveen datos valiosos sobre el número, localización y estadio de las lesiones (11). Las lesiones quísticas localizadas dentro de los ventrículos pueden alcanzar un tamaño más grande, ya que su crecimiento no se detiene por efectos de la presión ejercida por el parénquima cerebral (12). En cuanto a su forma de presentación, existen dos tipos, el celulosae y el racemoso, este último caracterizado por vesículas de gran tamaño sin escólex en su interior, se localizan frecuentemente en lugares donde existe LCR y tienden a ser múltiples (9). Para el diagnóstico fue solamente necesaria la realización de pruebas imagenológicas, destacando de esta forma su importancia como método de diagnóstico definitivo en esta enfermedad según los criterios diagnósticos propuestos por Del Brutto OH (16). Se observó también el compromiso de la médula en sus tres porciones, similar a lo que señala Heredia M. en su trabajo, aunque siendo el daño lumbar más importante en este último (9). Cabe señalar además que la afección neurológica generalizada (forma intraventricular, subaracnoidea y espinal) de esta patología ha sido descrita muy pocas veces en la literatura.

Finalmente, el fallecimiento del paciente llevó a controversia, debido a no identificarse una causa exacta para el neumotórax, por lo cual se pensó en una posible diseminación pulmonar del cisticerco, pero no pudo confirmarse por falta de pruebas post mortem, la presentación pulmonar ha sido descrita pero es extremadamente rara.

## REFERENCIAS BIBLIOGRÁFICAS

1. Carod Artal FJ. Capítulo 15 - Parasitosis del sistema nervioso central: neurocisticercosis, hidatidosis, neuroesquistosomiasis, toxoplasmosis y tripanosomiasis americana A2 - Etessam, Valentín Mateos Marcos Jesús Porta. En: Meningitis, encefalitis y otras infecciones del SNC [Internet]. Madrid: Elsevier; 2014 [citado 23 de enero de 2016]. p. 253-88. Recuperado a partir de: <http://www.sciencedirect.com/science/article/pii/B978849022484700015X>.
2. Saavedra H, Gonzales I, Alvarado MA, Porras MA, Vargas V, Cjuno RA, et al. Diagnóstico y manejo de la neurocisticercosis en el Perú. Revista peruana de Medicina Experimental y Salud Publica. octubre de 2010; 27(4):586-91.
3. Ndimubanzi PC, Carabin H, Budke CM, Nguyen H, Qian Y-J, Rainwater E, et al. A systematic review of the frequency of neurocysticercosis with a focus on people with epilepsy. PLoS Negl Trop Dis. 2010; 4(11):e870.
4. Budke CM, White AC, Garcia HH. Zoonotic Larval Cestode Infections: Neglected, Neglected Tropical Diseases? PLoS Negl Trop Dis [Internet]. 24 de febrero de 2009 [citado 23 de enero de 2016]; 3(2). Recuperado a partir de: <http://www.ncbi.nlm.nih.gov/pmc/articles/PMC2638007/>
5. White AC. Neurocysticercosis: updates on epidemiology, pathogenesis, diagnosis, and management. Annu Rev Med. 2000; 51:187-206.
6. Qi B, Ge P, Yang H, Bi C, Li Y. Spinal Intramedullary Cysticercosis: A Case Report and Literature Review. Int J Med Sci. 6 de julio de 2011; 8(5):420-3
7. Chhiber SS, Singh B, Bansal P, Pandita KK, Razdan S, Singh J. Intramedullary spinal cysticercosis cured with medical therapy: case report and review of literature. Surgical Neurology. diciembre de 2009; 72(6):765-8.
8. Serpa JA, Yancey LS, Jr ACW. Advances in the diagnosis and management of neurocysticercosis. Expert Review of Anti-infective Therapy. 1 de diciembre de 2006; 4(6):1051-61.
9. Heredia Moy K, Oviedo Gamboa I, Borda P, Vanessa S, Zegarra Santiesteban W, Ricaldez Muñoz R, et al. Neurocisticercosis espinal: diagnóstico por imagen, a propósito de un caso clínico. Gaceta Médica Boliviana. 2011; 34(2):96-8.
10. Silva FA, Salgado SA, Rodríguez V, Ruiz NP, Ocampo M, Prada C, et al. Hydrocephalus and arachnoiditis in neurocysticercosis. Acta Neurológica Colombiana. julio de 2013; 29(3):191-7.
11. García HH, Del Brutto OH. Imaging findings in neurocysticercosis. Acta Trop. junio de 2003; 87(1):71-8.
12. Salazar Noguera EM, Pineda Sic R, Escoto Solis F. Intramedullary spinal cord neurocysticercosis presenting as Brown-Séquard syndrome. BMC Neurol [Internet]. 16 de enero de 2015 [citado 23 de enero de 2016]; 15. Recuperado a partir de: <http://www.ncbi.nlm.nih.gov/pmc/articles/PMC4320533/>
13. Queiroz LDS, Filho AP, Callegardo D, Faria LLD. Intramedullary cysticercosis: case report, literature review and comments on pathogenesis. J Neurol Sci. 1975; 26:61-70.
14. Alsina GA, Johnson JP, McBride DQ, Rhoten PRL, Mehringer CM, Stokes JK. Spinal neurocysticercosis. Neurosurg Focus 2002; 12:1-7.
15. Agrawal R, Chauhan SPS, Misra V, Singh PA, Gopal NN. Focal spinal intramedullary cysticercosis. Acta Biomed 2008; 79:39-41.
16. Del Brutto OH, Wadia NH, Dumas M, Cruz M, Tsang VCW, Schantz PM. Proposal of diagnostic criteria for human cysticercosis and neurocysticercosis. Journal of the Neurological Sciences. 1 de octubre de 1996; 142(1):1-6.

### Fuente de Financiamiento

Este artículo ha sido financiado por los autores.

### Conflictos de interés

Los autores declaran no presentar ningún conflicto de interés.

### Correspondencia:

Carlos Huaraca Hilario

Dirección: Calle Línea Férrea n° 250 - Wanchaq, Cusco, Perú.

Teléfono: (084) 968210977

Correo electrónico: carlosmhh94@gmail.com

Recibido: 25 de Enero de 2016  
Aprobado: 12 de Febrero de 2016