

Tuberculosis intestinal, un reto diagnóstico: a propósito de un caso

Juan Paulo Villamizar Villamizar^{1,5,6,7}, Manuel Fernando Solano Álvarez¹, Johan Sebastián Sepúlveda¹, Silvia Tatiana González², Yardany Rafael Méndez^{3,4}

RESUMEN

La tuberculosis gastrointestinal, es una patología poco frecuente y de difícil diagnóstico, que se encuentra asociada a diversos factores sociales, económicos así como al estado de salud de quien la padece. Se realizó este reporte de caso acerca de tuberculosis intestinal en el departamento de Boyacá, en el que se describen los principales hallazgos clínicos, paraclínicos, el proceso de diagnóstico y el plan de manejo instaurado en el paciente.

La afectación gastrointestinal de la tuberculosis tiene una baja incidencia, siendo el sexto lugar de mayor compromiso. Los signos y síntomas que manifiesta el paciente no son específicos y con frecuencia sucede que el personal de salud sospecha y enfoca primero otras patologías que tienen una mayor prevalencia. De este caso clínico se destaca las distintas sospechas diagnósticas que se plantearon en el transcurso de la enfermedad hasta llegar a un diagnóstico de tuberculosis intestinal, lo cual sirve de guía para que los médicos tengan más en cuenta esta patología en su práctica clínica.

Palabras clave: tuberculosis, Colombia, tuberculosis gastrointestinal, colonoscopia, tuberculina, biopsia (Fuente: DeCS BIREME).

Intestinal tuberculosis, a diagnostic challenge: report of a case

ABSTRACT

Gastrointestinal tuberculosis is a rare and difficult pathology to diagnose, which is associated with various social and economic factors as well as the state of health of the sufferer. This case report was made about intestinal tuberculosis in the Department of Boyacá, in which the main clinical, paraclinical, the process of diagnosis and management plan in place in the patient are described.

Gastrointestinal involvement of tuberculosis has a low incidence, being the sixth place of commitment. Signs and symptoms manifested by the patient are not specific and often the health staff suspect and first focuses on other diseases that are more prevalent. From this medical case, the various diagnostic suspicions that were raised in the course of the disease are emphasized in order to achieve a diagnosis of the intestinal tuberculosis, which provides a higher guidance for doctors to take this disease into account in their clinical practice.

Key words: tuberculosis, Colombia, gastrointestinal tuberculosis, colonoscopy, tuberculin, biopsy (Fuente: MeSH).

1. Estudiante de Medicina. Escuela de Medicina. Universidad Pedagógica y Tecnológica de Colombia (UPTC). Tunja, Colombia.

2. Médico Interno. Pontificia Universidad Javeriana. Bogotá, Colombia.

3. Médico internista. Hospital Regional de Duitama. Duitama, Colombia.

4. Profesor asistente de Medicina Interna. Escuela de Medicina. Universidad Pedagógica y Tecnológica de Colombia (UPTC). Tunja, Colombia.

5. Miembro. Asociación Científica de Estudiantes de Medicina de la Universidad Pedagógica y Tecnológica de Colombia (ACEMED-UPTC). Tunja, Colombia.

6. Miembro. Federación Latinoamericana de Sociedades Científicas de Estudiantes de Medicina (FELSOCEM).

7. Miembro. Asociación de Sociedades Científicas de Estudiantes de Medicina de Colombia (ASCEMCO). Colombia.

INTRODUCCIÓN

La tuberculosis es una de las enfermedades transmisibles con una de las tasas de mayor mortalidad en el mundo (1). Diversos hallazgos a lo largo de la historia han reducido la mortalidad causada por esta infección, desde el descubrimiento del bacilo *Mycobacterium tuberculosis* por el Dr. Robert Koch, pasando por el descubrimiento de la tuberculina, la vacuna con el bacilo de Calmette-Guerin y el desarrollo de un tratamiento farmacológico estandarizado, así como programas de salud pública para el control de esta infección (2). Sin embargo, han surgido nuevos retos para el control de esta enfermedad como lo son la aparición del Virus de Inmunodeficiencia Adquirida (SIDA), medicamentos inmunosupresores y cepas resistentes de *M. tuberculosis*, lo que ha llevado a diseñar nuevas estrategias para el control de la diseminación de la enfermedad y de sus complicaciones (3).

La forma extrapulmonar representa del 15-20 % de todas las tuberculosis, y en pacientes inmunocomprometidos su frecuencia de presentación aumenta (4,5).

El Sistema de salud colombiano cuenta con una red de vigilancia epidemiológica llamado SIVIGILA, en el cual se reportó para el año 2014 la suma de 12.720 casos de tuberculosis en todo el país, de los cuales 403 casos eran de tuberculosis extrapulmonar y 302 casos eran Multidrogoresistentes (MDR), sin embargo se estima que aproximadamente un 20% de los pacientes con tuberculosis no fueron diagnosticados (6,7). Entre las formas clínicas extrapulmonares de tuberculosis se conocen: Genitourinaria 22,2 %, siendo la forma extrapulmonar más frecuente, con compromiso renal en la mayoría de los casos; linfática en el 20 % estando presente en ganglios cervicales; en anexos respiratorios sin incluir pulmón en el 15,5 %; intraabdominal 8,8 %; ósea 6,6 %; sistema nervioso central 6,6 %; diseminada 4,4 %; y otras localizaciones extrapulmonares con una frecuencia del 15,5 % (8).

La incidencia de la Tuberculosis (TBC) en todas sus formas en el año 2013 para Colombia fue de 32 por cada 100.000 habitantes (9), y para el año 2014 se reportaron 12.824 casos (10). Para las Américas la TBC es la segunda causa de muerte por un agente infeccioso luego del Virus de Inmunodeficiencia Humana (VIH) y en el año 2013 se reportaron 231.330 casos. En términos generales, el 60% de los casos de fallecimiento por TBC fueron hombres, 510.000 mujeres fallecieron por esta causa en 2013, y el 33% fueron VIH positivas. Para este mismo año se estima 80.000 muertes por TBC en niños VIH negativos a

nivel mundial (11). En Colombia, la mortalidad por TBC presenta una tendencia a disminuir en los últimos años; pasando de 3,02 muertes por 100.000 habitantes en el 2000 a 2,07 en el 2012 (12).

Dentro de los principales factores de riesgo para padecer de tuberculosis se pueden encontrar Enfermedad Pulmonar Obstructiva Crónica (EPOC), inmunosupresión, micobacteriosis previa, neoplasia, hacinamiento, co-infección con VIH (13,14); presentándose con mayor frecuencia en el sexo masculino (15), cerca del 78% de los casos se asocian a desnutrición y malnutrición con una proporción 11:1 con respecto al paciente bien nutrido (15). Luego del diagnóstico de diabetes, el riesgo aumenta 5 veces más la probabilidad de contraer la tuberculosis y el antecedente de alcoholismo predispone 3 veces más las probabilidades de contraer tuberculosis (15). Hoy en día el factor de riesgo más relevante al momento de la reactivación de la tuberculosis latente y de la progresión de infección a enfermedad es el VIH (16).

El diagnóstico de la TBC no es fácil, ya que tiende a confundirse con neoplasia, por lo que es importante conocer la presentación clínica de estos casos para poder identificarlos en la práctica clínica (17). En Colombia el diagnóstico de TBC intestinal se realiza con los lineamientos consignados en las Guías de Promoción de la Salud y Prevención de Enfermedades en la Salud Pública, del ministerio de Salud y Protección Social de Colombia, los cuales se basan en signos y síntomas como pérdida de peso, fiebre, astenia, dolor abdominal crónico y ascitis. Sin embargo, al ser estos un espectro de signos y síntomas inespecíficos se requiere el uso de técnicas diagnósticas invasivas como la laparoscopia con biopsia peritoneal. Se considera como prueba diagnóstica confirmatoria el cultivo del bacilo de una muestra de biopsia (18). La sintomatología inespecífica de TBC intestinal obliga a descartar otras enfermedades inflamatorias intra-abdominales como: colitis ulcerativa, enfermedad de Crohn, parasitosis intestinales como amebiasis, giardiasis, estrongiloidiasis, linfoma intestinal y neoplasia maligna intestinal (19).

El diagnóstico de TBC intestinal se basa en hallazgos clínicos y paraclínicos como: hipoalbuminemia en el 70 % de los casos, hematocrito menor al 35 %, incremento en los valores de velocidad de sedimentación globular, plaquetas mayores de 400.000 por decilitro (18). Las pruebas con mayor sensibilidad y especificidad son la Tinción de Ziehl Nielsen en la biopsia, especialmente cuando hay gran cantidad de bacilos en fluidos corporales, siendo el de preferencia el líquido peritoneal para la tuberculosis

intestinales; prueba de Mantoux-PPD; Prueba de Elisa para la detección de anticuerpos IgG para el bacilo tuberculoso, con una especificidad del 84,6 % (19). Entre las entidades mencionadas en el diagnóstico diferencial, la que presenta mayor dificultad para determinarla es la Enfermedad de Crohn, por lo cual la Prueba de Reacción en Cadena de la Polimerasa (PCR) tiene gran valor para la confirmación de TBC intestinal. La colonoscopia con biopsia tiene también un gran valor diagnóstico para diferenciar TBC Intestinal y Enfermedad de Crohn, usando la tinción de Ziehl Nielsen (18,19).

La prueba de ELISA para IgA específica para el bacilo de TBC, tiene una especificidad del 77,9% y sensibilidad del 96,3% con lo cual se puede calcular el Cociente de Probabilidad Positivo: $0,963 / 1,0 - 0,779 = 4,357$. Lo que quiere decir que la prueba es 4,357 más probable que de positiva en pacientes con tuberculosis, independiente de su tipo; Cociente de Probabilidad Negativo: $1,0 - 0,963 / 0,779 = 0,0474$. Lo que quiere decir que la prueba es 0,0474 veces menos probable que sea negativa en un paciente con tuberculosis, independiente de su tipo (20).

CASO CLÍNICO

Paciente de 55 años de edad, conductor de ambulancia, procedente de la ciudad de Duitama (Boyacá), con antecedente de insuficiencia renal crónica estadio V en diálisis peritoneal automatizada desde hace cuatro años, quien consulta por cuadro clínico de dolor abdominal crónico generalizado que se exacerba hace tres días, de tipo cólico con intensidad de 6/10 en la Escala Visual Análoga (EVA), el cual se incrementa con la palpación y disminuye con el reposo. Asociado refiere múltiples deposiciones diarreas acuosas, sin moco ni sangre alternadas con episodios de estreñimiento, fiebre cuantificada en 39 C. de predominio nocturno, pérdida de peso de 12 kg en las últimas 3 semanas, un episodio de lipotimia, hiporexia y aumento de la fibrina en el líquido peritoneal.

Como antecedentes adicionales refiere hipertensión arterial desde los 40 años, hipotiroidismo, polineuropatía metabólica, paratiroidectomía a los 52 años, nefrectomía derecha a los 53 años por tumor de células claras al cual se le realizó tinción de Ziehl Nielsen resultando negativa para Bacilos ácido-alcohol resistentes (BAAR) y alergia a las sulfas. Como antecedentes familiares refiere padre con leucemia, madre con cáncer de mama y hermana con hipertensión arterial.

Ante el cuadro clínico descrito se sospecha que paciente cursa con una infección bacteriana de

origen peritoneal por lo que se realiza estudio de líquido peritoneal, cultivo para Micobacterias, Adenosin Deaminasa (ADA), KOH y citología en bloque de parafina. Se inicia cubrimiento antibiótico con ampicilina-sulbactam 1,5 gr endovenoso cada 8 horas por 10 días como tratamiento empírico de una peritonitis asociada a catéter de diálisis, según indicación de nefrología. Adicionalmente se considera importante descartar patología neoplásica vs enfermedad diverticular por lo que se realiza Tomografía Axial Computarizada (TAC) de abdomen con contraste y colonoscopia. En este primer abordaje diagnóstico se reciben paraclínicos con cultivo de líquido peritoneal negativo para gérmenes comunes a las 72 horas, KOH negativo y citología dentro de límites normales. En cuanto a los hallazgos imagenológicos se describe en radiografía simple de tórax ausencia de compromiso pulmonar compatibles con tuberculosis pulmonar (Figura 1); en la TAC de abdomen con contraste se observa hipertrofia de válvula ileocecal con aumento del diámetro, sin compromiso total de la luz intestinal asociado a ganglios perilesionales (Figura 2); riñón izquierdo disminuido de tamaño; engrosamiento concéntrico de paredes del ciego, colon ascendente, íleon distal y válvula ileocecal, imagen compatible con masa de contornos pobremente definidos en válvula ileocecal de carácter neoplásico vs inflamatorio. En la colonoscopia se aprecian múltiples divertículos en colon sigmoide y descendente (Figura 3), lesiones petequiales en colon ascendente y engrosamiento de la pared del ciego (Figura 4), con aspecto frondoso en la zona correspondiente a la válvula ileocecal.

Figura 1. Radiografía de tórax normal

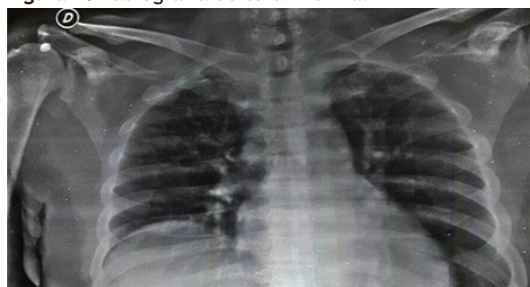

Figura 2. Hipertrofia de válvula ileocecal

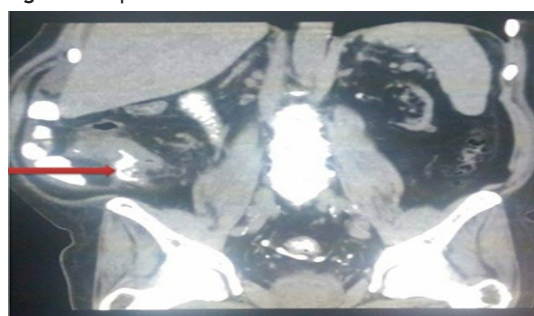


Figura 3. Divertículos en colon sigmoide y descendente

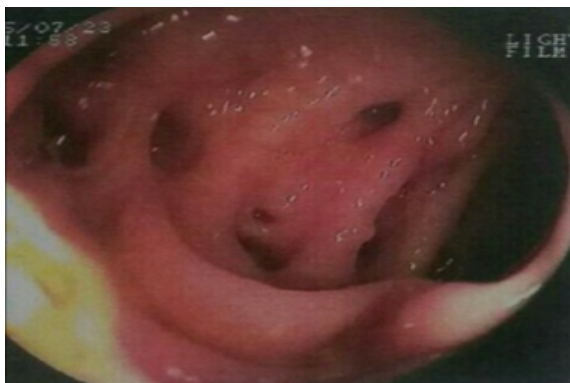
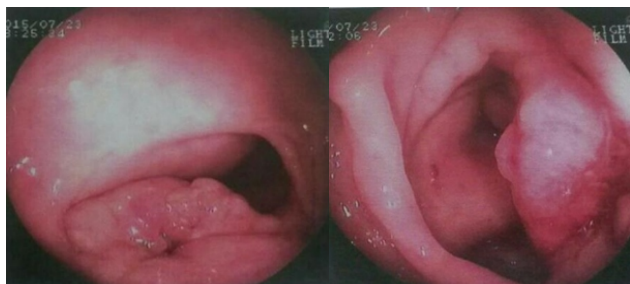

Figura 4. Engrosamiento de la pared del ciego



Dado que el paciente continúa con picos febriles luego de 3 días de tratamiento antibiótico, se decide escalar a piperacilina-tazobactam 2,25 gr endovenoso cada 8 horas y metronidazol 500 mg endovenoso cada 8 horas previa toma de hemocultivos, cultivo y estudio de líquido peritoneal, los cuales reportan negativo para coloración GRAM y BAAR. Se adiciona vancomicina 1 gr endovenoso cada 72 horas al tratamiento ante la persistencia de los signos de respuesta inflamatoria sistémica; el reporte de biopsia de válvula ileocecal descarta malignidad, y evidencia patología granulomatosa sugestiva de TBC; se re-interroga al paciente en compañía de familiar, quienes refieren antecedente a los 51 años de prueba de Mantoux fue positiva, con una induración de 17 mm, y radiografía de tórax con calcificaciones nodulares sin posterior manejo médico.

En este caso por criterios epidemiológicos, imagenológicos y pruebas de patología se confirma el diagnóstico de TBC intestinal en un paciente con enfermedad renal crónica, con una prueba clínica de mejoría con tratamiento antituberculoso acertado supervisado. Recibió Rifampicina 150 mg, isoniazida 75 mg, pirazinamida 400 mg, clorhidrato de Etambutol 275 mg en comprimidos, cuatro comprimidos, una vez por día, 6 días a la semana, durante 6 meses. Luego de 8 días de tratamiento y remisión de la fiebre y los síntomas gastrointestinales

se da egreso hospitalario con indicación de continuar tratamiento médico durante los siguientes 6 meses, hasta la resolución completa del cuadro clínico.

DISCUSIÓN

Dentro del abordaje de un paciente con enfermedad renal crónica en diálisis peritoneal que consulta por dolor abdominal y fiebre, se deben considerar otras posibilidades diagnósticas además de la peritonitis relacionada con catéter. Si se tiene en cuenta los lineamientos de la Sociedad Internacional de Diálisis Peritoneal (ISPD por sus siglas en inglés), el abordaje inicial es descartar inflamación peritoneal y peritonitis por catéter como primera medida luego enfocarse en causas inflamatorias infecciosas como enfermedad diverticular, colitis bacteriana o parasitaria, absceso hepático, colección intraabdominal extraluminal, posteriormente enfermedades inflamatorias no infecciosas como la enfermedad de Crohn (22-25), y colitis ulcerativa. En el caso de no lograr determinar con cultivos e imágenes estos diagnósticos, se debe contemplar la posibilidad de absceso en el psoas, pielonefritis, enfermedad pélvica inflamatoria para el caso de las mujeres. La persistencia del dolor abdominal, en el contexto de la fiebre obliga a incluir en las posibilidades diagnósticas neoplasia intra-abdominal, trombosis mesentérica e infecciones crónicas como la TBC intestinal (21).

En el caso clínico, ante la ausencia de mejoría clínica y con los primeros resultados paraclínicos negativos para infección de origen bacteriano, se sospecha patología neoplásica gastrointestinal, dado el contexto de un paciente con una condición de inmunosupresión por la enfermedad renal crónica, dolor abdominal, cambio en el hábito intestinal sumado a pérdida significativa de peso y fiebre de difícil control. Se realiza una colonoscopia que revela presencia de masa de contorno pobremente definido e hipertrofia de válvula ileocecal con aumento del diámetro y sin compromiso total de luz intestinal, cambios que son sugestivos de un proceso neoplásico o inflamatorio crónico. La biopsia de válvula ileocecal descarta malignidad y confirma una enfermedad granulomatosa tipo tuberculosis intestinal, descartando Enfermedad de Crohn.

La tuberculosis intestinal es una patología de difícil diagnóstico porque no genera en el personal médico una sospecha clínica inmediata como se aprecia en este documento, ya que es necesario hacer un intrincado recorrido descartando otras posibilidades diagnósticas. Sin embargo, siendo esta una entidad

para la cual se dispone de tratamiento farmacológico, por lo cual se considera relevante la confirmación diagnóstica oportuna y el tratamiento completo.

REFERENCIAS BIBLIOGRÁFICAS

- Organización Mundial de la Salud. Informe mundial sobre la tuberculosis 2014 [Internet]. OMS. 2014 [citado 17 de agosto de 2015]. Recuperado a partir de: http://www.who.int/tb/publications/global_report/gtbr14_execsummary_summary_es.pdf?ua=1
- Keshavjee S, Farmer P. Tuberculosis, Drug Resistance, and the History of Modern Medicine. *N Engl J Med.* 2012;367(10):931-6.
- Comas I, Gagneux S. The Past and Future of Tuberculosis Research. *PLoS Pathogens.* 2009;5(10):1-7.
- Ministerio de Protección Social, Programa de Apoyo a la Reforma de Salud, Universidad Nacional de Colombia, Instituto de Investigaciones Públicas. Guías de promoción de la salud y prevención de enfermedades en la salud pública [Internet]. Bogotá: Scripto LTDA.; 2007. 218 p. Recuperado a partir de: <https://www.minsalud.gov.co/Documentos%20y%20Publicaciones/GUIAS%20DE%20ATENCIÓN%20TOMO%20DOS.pdf>
- Burman WJ, Jones BE. Clinical and radiographic features of VIH-related tuberculosis. *Semin Respir Infect* 2003; 18:263-271
- Ministerio de Salud y Protección Social. ¿Qué es tuberculosis (TB)? [Internet]. MINSALUD. 2015 [citado 17 de agosto de 2015]. Recuperado a partir de: <https://www.minsalud.gov.co/salud/publica/PET/Paginas/Tuberculosis.aspx>
- Instituto Nacional de Salud. Vigilancia rutinaria Departamental 2014. [Internet]. Portal SIVIGILA. 2014 [citado 17 de agosto de 2015]. Recuperado a partir de: http://www.ins.gov.co/lineas-de-accion/Subdireccion-Vigilancia/sivigila/_layouts/xlviewer.aspx?id=%2Flineas-de-accion%2FSubdireccion-Vigilancia%2Festadisticas%20SIVIGILA%2Fvigilancia%20rutinaria%20departamental%202014%2Exlsx&DefaultItemOpen=1
- Weir MR, Thornton GF. Extrapulmonary tuberculosis. Experience of a community hospital and review of the literature. *Am J Med.* 1985;79(4):467-78.
- Organización Mundial de la Salud, informe sobre Control mundial de la Tuberculosis. Incidencia de tuberculosis (por cada 100.000 personas). [Internet]. datos.bancomundial.org (20 de abril de 2010). Recuperado a partir de: <http://datos.bancomundial.org/indicador/SH.TBS.INCD>
- Gobierno de Colombia, Fundación Santafé de Bogotá. Universidad de los Andes, Organización Panamericana de la Salud, Organización mundial de la salud. Día Mundial de la Tuberculosis: Hablemos de Tuberculosis. ¡Todos somos parte de la solución! [Internet]. (24 de marzo de 2015). Recuperado a partir de: http://www.paho.org/col/index.php?option=com_docman&task=doc_download&gid=1764&Itemid=
- World Health Organization. Global tuberculosis report 2014. [Internet]. Recuperado a partir de: http://apps.who.int/iris/bitstream/10665/137094/1/9789241564809_eng.pdf
- Seguimiento al sector salud en Colombia. Así vamos en salud. Tasa de mortalidad por TBC por Departamentos 2009-2012. [Internet]. Recuperado a partir de: <http://www.asivamosensalud.org/indicadores/estado-de-salud/grafica.ver/52>
- Ordoñez G, Pacheco D, Infección concomitante por *Aspergillus* spp. Y *Mycobacterium tuberculosis* en un paciente inmunosuprimido: presentación de caso. *IATREIA.* 2014; 27(4):1-2.
- Mendoza A, Montes G, II Congreso Internacional del Hospital de la Mujer, 2013. Fundación Galénica, Xengua 106 Col. Bosque Camelinas, C.P. 58290, Morelia, Michoacán, México
- Morales L, Ferreira B, Castillo N, Castro Y, De la Torre I. Factores de riesgo asociados a la tuberculosis pulmonar. *Multimed.* 2015; 19(1):1-18.
- Jurado L, Murcia M, Hidalgo P, Leguizamón J, González L. Diagnóstico genotípico y fenotípico de tuberculosis ósea y miliar en un paciente positivo para HIV en Bogotá, Colombia. *Biomédica* 2015; 35:8-15
- García M, F.J. Borrego, JM Martínez, C Sánchez, MJ García, P Pérez, et al. Tuberculosis ileocecal en hemodiálisis simulando un carcinoma de colon. *Nefrología.* 2001; 21(3):314-318.
- Sharma MP, Bhatia V. Abdominal tuberculosis. *Indian J Med Res.* 2004; 120(4):305-15.
- Huamán N. Tuberculosis Intestinal Y Peritoneal. *Sociedad Paraguaya de Medicina Interna.* 2012; 15(1)
- Uribe Barreto A, Oswaldo J, Jaime A, Valladare M, Díaz H, Hernandez A, et al. Evaluación de la prueba de Elisa para anticuerpos contra el antígeno micobacterial P-90 en el diagnóstico de tuberculosis. *Anales de la Facultad de Medicina.* 2001; 62 (3): 210-214.
- Dong J, Luo S, Xu R, Chen Y, Xu Y. Clinical Characteristics And Outcomes Of “Silent” And “Non-Silent” Peritonitis In Patients On Peritoneal Dialysis. *Perit Dial Int.* 2013; 33 (1):28-37
- Balasubramanian K. Differentiation of Crohn's disease from intestinal tuberculosis in India in 2010. *World J Gastroenterol.* 2011;17(4):433-43.
- Epstein D, Watermeyer G, Kirsch R. Review article: the diagnosis and management of Crohn's disease in populations with high-risk rates for tuberculosis. *Aliment Pharmacol Ther.* 2007; 25(12):1373-88.
- Wu Y, Maw Ho C, Tsu Yuan C, Chen C. Intestinal tuberculosis previously mistreated as Crohn's disease and complicated with perforation: a case report and literature review. *SpringerPlus.* 2015;4(326):1-5.
- Makharia GK, Srivastava S, Das P, Goswami P, Singh U, Tripathi M, et al. Clinical, endoscopic, and histological differentiations between Crohn's disease and intestinal tuberculosis. *Am J Gastroenterol.* 2010; 105(3):642-651

Fuente de financiamiento

Este artículo ha sido financiado por los autores.

Conflictos de interés

Los autores declaran no presentar ningún conflicto de interés.

Correspondencia:

Juan Paulo Villamizar Villamizar
 Dirección: Calle 28# 6b-11 Barrio Las Nieves, Tunja - Colombia
 Teléfono: 3204936571
 Correo electrónico: juanpablovillamizar@hotmail.com

Recibido: 09 de Julio de 2015

Aprobado: 23 de Julio de 2015