

Fibrohistiocitoma maligno del pie con metástasis a piel, pleura y pulmones en un paciente varón.

Leónidas Carrillo Ñañez¹, Yvette Preguntegui Loayza², Pamela Carrillo García²; Andrea Cuba Estremadoyro³

RESUMEN

El fibrohistiocitoma maligno está considerado dentro del grupo de sarcomas de partes blandas, de los cuales es el más común. Tiene una gran agresividad, un pronóstico infausto y una supervivencia corta. En la mayoría de los casos se encuentra localizado en miembros inferiores y afecta tejidos profundos, como músculo estriado, tejido nervioso, vascular, conectivo, restos embrionarios, etc. Raramente se encuentra en piel, siendo las metástasis a pulmones la más frecuente.

Se presenta el caso de un paciente varón de 42 años, con diagnóstico histológico de fibrohistiocitoma maligno en miembros inferiores en primer dedo del pie izquierdo, el cual fue intervenido quirúrgicamente. El paciente, por decisión propia, no siguió ningún tratamiento ni control médico, siguiendo la enfermedad su evolución natural. Dicho paciente se hospitaliza por presentar gran dificultad respiratoria, dolor torácico, baja de peso, derrame pleural propio de la metástasis a nivel pulmonar, confirmándose mediante el estudio histopatológico de la biopsia practicada y de igual manera demostrándose metástasis a nivel cutánea. Se resalta las características clínicas, la evolución de la enfermedad no sujeta a control y sus complicaciones. De infrecuente diagnóstico en nuestra institución: Hospital Nacional Arzobispo Loayza. (Horiz Med 2013; 13(1): 51-57)

Palabras clave: Fibrohistiocitoma maligno; metástasis a piel; metástasis pulmonar; metástasis pleural (Fuente: DeCS BIREME).

Malignant fibrous histiocytoma of the foot with skin, pleural and lung metastasis.

ABSTRACT

The malignant fibrous histiocytoma is the most common soft-tissue sarcoma. It is a very aggressive tumor that has a bad prognosis and short survival time and is most commonly located in the legs. The malignant fibrous histiocytoma affects deep tissue, such as striated muscle, nervous, vascular, connective and embryonic tissue. It is very uncommon to find this type of sarcoma in the skin. The most common metastasis is to the lungs.

In this article we present the case of a male patient of 42 years of age with the histopathological diagnosis of malignant fibrous histiocytoma of the legs. It was located in the first toe of the left foot and was surgically removed. Because the patient decided not to take any treatment or to attend to his medical follow-up visits, the disease went through its natural history. The patient sought medical help because of great respiratory difficulty, chest pain, weight loss and pleural effusion. The last one is a characteristic sign of metastasis to the lung, which was confirmed by the histopathological study. Skin metastasis was also determined by the biopsy of the foot tissue. In this article we highlight the clinical characteristics, the evolution of the disease without any treatment or medical control and its complications. It is an unfrequent diagnosis in our institution: Hospital Nacional Arzobispo Loayza. (Horiz Med 2013; 13(1): 51-57)

Key words: Malignant fibrous histiocytoma, skin metastasis, lung metastasis, pleural metastasis (Source: MeSH NLM)

¹ Médico Internista. Servicio de Medicina Interna 2-I. Hospital Nacional Arzobispo Loayza. Profesor de Medicina de la Universidad Particular San Martín de Porres.

² Médico Cirujano Universidad Particular San Martín de Porres. Lima

³ Interna de medicina Universidad Particular San Martín de Porres. Lima. Servicio de Medicina 2-I Hospital Nacional Arzobispo Loayza.

INTRODUCCIÓN

Los tumores fibrohistiocíticos constituyen el grupo de tumores de partes blandas más frecuentemente diagnosticados. Son un grupo muy heterogéneo, hallándose desde lesiones benignas, sarcomas de bajo grado de malignidad, hasta sarcomas pleomórficos altamente agresivos y letales (1), se incluye en este último a una variedad de tumores de morfología similar e histogénesis diversa (2).

El fibrohistiocitoma maligno (FHM) está constituido fundamentalmente por una proliferación mesenquimal de células histiocitarias y de fibroblastos que siguen varios patrones de crecimiento. Una de las características que definen su malignidad es, como en cualquier otro tipo de tumor, su capacidad para producir metástasis, siendo el pulmón y el hígado los órganos donde se localizan con mayor frecuencia. Su causa es desconocida, aunque se mencionan como factores etiológicos la exposición a fenoxi-ácidos, inducción por radiación (3) y alteración a nivel del cromosoma 19p13.1 que regula mecanismos enzimáticos (4).

El pronóstico de supervivencia de este tumor es pobre: 15 a 30% a los cinco años (5). Existen variantes pleomórfica, mixoide, inflamatoria y de células gigantes (6) según orden de frecuencia. A diferencia de otros subtipos de FHM, la variante mixoide tiende a ser menos agresiva y, por consiguiente, se asocia a un mejor pronóstico. Las variantes inflamatoria y de células gigantes son muy poco frecuentes. El fibrohistiocitoma maligno inflamatorio suele aparecer en el retroperitoneo

CASO CLINICO

Paciente varón de 42 años, natural de Lima, de ocupación artesano, ingresa por emergencia (febrero 2012) por presentar desde hace 2 meses y medio disnea a moderados y posteriormente a leves esfuerzos, dolor torácico tipo punzada a nivel de hemitorax izquierdo, tos no productiva, sudoración nocturna, así como baja de peso de aproximadamente 12kg.

Por los síntomas mencionados es hospitalizado en el servicio de medicina 2-I del Hospital Nacional Arzobispo Loayza (HNAL) para estudio y tratamiento. Con antecedente de amputación del primer dedo del pie izquierdo por una tumoración deformante de 11x9x6cm de aproximadamente 9 meses de evolución; que, según refiere el paciente, apareció posterior a un traumatismo.

Dicha tumoración fue evaluada por el servicio de traumatología y se decidió operar y remitir la pieza

operatoria para estudio anatomopatológico. Al sentir mejoría y haber sido dado de alta el paciente decidió no acudir a controles posteriores. Tampoco se interesó por recoger el resultado de patología, estando sin tratamiento durante todo el tiempo hasta que ocurre su hospitalización por el episodio actual. Antecedentes familiares: Madre fallecida por cáncer de vesícula, hermana con cáncer de mama. Niega contacto tuberculosis.

Examen General:

PA 130/70, FC: 82, FR: 21, T° 37°. Lúcido, orientado en tiempo, espacio y persona. Aparente regular estado general, de hidratación y nutrición.

Piel y mucosas: Tibia, húmeda, elástica, llenado capilar menor a 2 segundos; piel de miembros inferiores con manchas hipercrómicas en cara anterior; lesiones elevadas polipoides (04) de aproximadamente 1.5 x 2cm en pie izquierdo alrededor de cicatriz antigua de amputación del primer dedo.

TCSC: Edema duro de miembro inferior izquierdo +/- Sistema linfático: No linfadenopatías.

Examen Regional:

Cabeza y cuello: Orofaringe no congestiva, sin alteración. Tórax y pulmones: Tórax asimétrico, con discreto aumento de volumen de hemitorax izquierdo, amplexación disminuida en hemitorax izquierdo, murmullo vesicular pasa bien en hemitorax derecho y 1/3 superior hemitorax izquierdo, abolido en 2/3 inferiores de hemitorax izquierdo, no ruidos agregados.

Cardiovascular: Ruidos cardíacos rítmicos, moderada intensidad, no soplos

Abdomen: Ruidos hidroaéreos (+), blando, depresible, no visceromegalia. Cicatriz anillo herniario de +/- 2 cm en ombligo, no ascitis

Genitourinario: Puño percusión lumbar y puntos renoureterales (-)

Sistema nervioso: Lúcido, orientado en tiempo, espacio y persona, Glasgow 15, no focalización, no rigidez de nuca

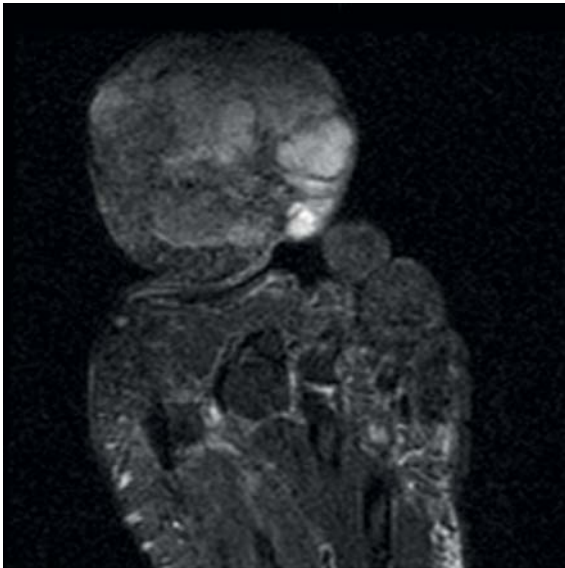
EXAMENES AUXILIARES:

LABORATORIO: Hemoglobina: 14.1 gr/dl, leucocitos 6.660 mmc, Glucosa: 124 mg/dl, Urea: 35 mg/dl, Creatinina: 0.77 mg/dl, TGO: 24 U/L, TGP:43 U/L, DHL: 341 U/L, Examen de orina: sin alteración, PCR: 1.04, VSG: 53 mm/h, Cifra 21.1: 1.06, PSA: 0.394, Hemoglobina glicosilada: 6.6, anticoagulante lúpico: positivo moderadamente, ANCA: negativo, ANA: negativo, C3: 150 mg %, C4: 36 mg%, Perfil lipídico: normal, Proteinuria 24 h: 233 mg.

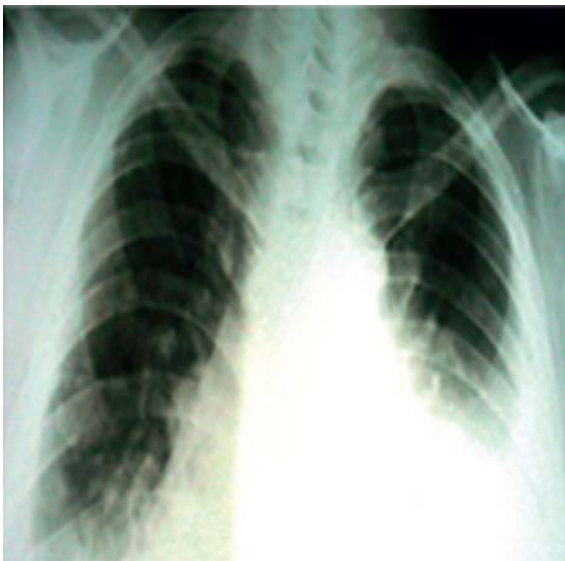Estudio de líquido pleural: Color: hemático, Aspecto: sanguinolento, Proteínas: 5.60 gr/dl, Albúmina: 3.58 gr/dl, Glucosa: 146 gr/dl, DHL: 461 U/L, No gérmenes coloración; Citología: Rcto cel. 200 cel/mm³, Mn 80%, Test de ADA: 30.2 U/L.

ESTUDIO DE IMAGENES:

RMN pie izquierdo: Fig. 1 se observa incremento de volumen de partes blandas del primer dedo.



Radiografía de tórax anteroposterior: Fig. 2 Obturación ambos ángulos costofrénicos, algunas imágenes radiopacas redondeadas de diámetros diferentes en ambos campos pulmonares. Cardiomegalia .



TAC Pulmonar: Fig. 3, efusión pleural, efusión pericárdica, imágenes nodulares en ambos campos pulmonares.

Ecocardiograma: Derrame pleural moderado con abundante fibrina organizada en su interior. Efusión pericárdica

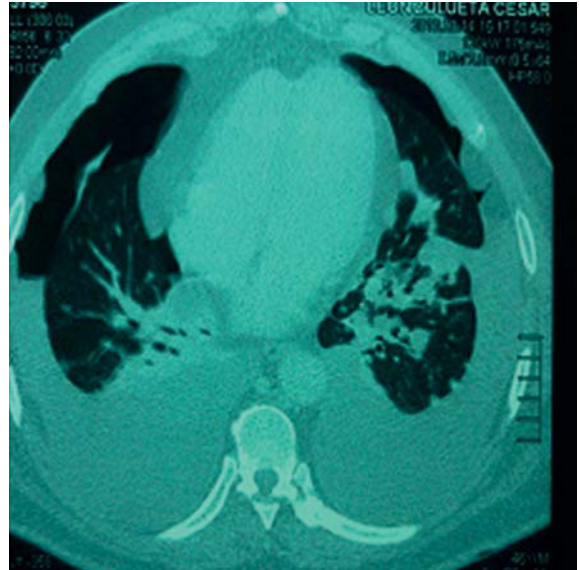
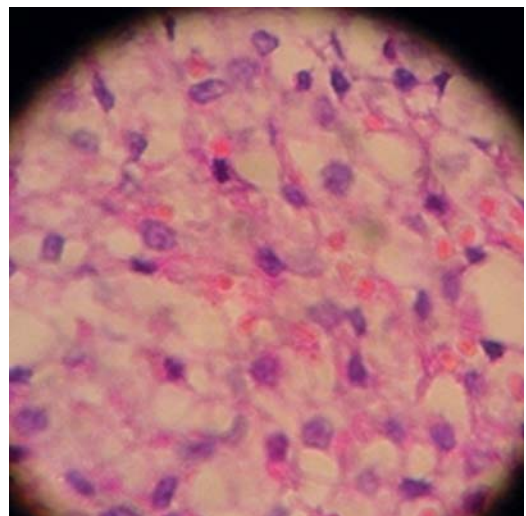


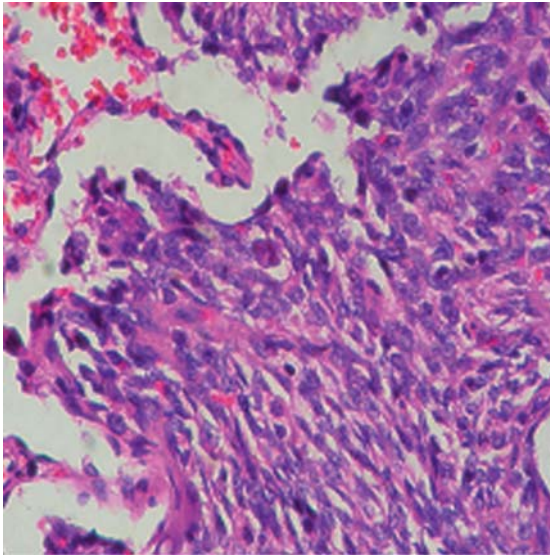
Figura 3. TAC Pulmonar: Derrame pleural bilateral a predominio izquierdo

ANATOMIA PATOLOGIA:

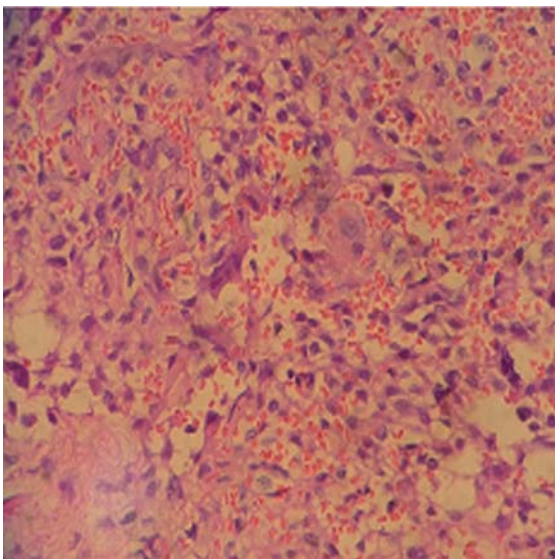
Se obtiene resultado de pieza anatómica de primer dedo de pie izquierdo amputado inicialmente, donde se informa: neoplasia fusocelular de baja actividad mitótica, catalogada como tumor mesenquimal fibrohistiocítico con degeneración mixoide. Fig. 4



Biopsia de nódulo pulmonar: Tejido pulmonar con metástasis de tumor fibrohistiocítico maligno. Se observan células fusocelulares con mitosis atípica. Fig. 5



Biopsia de lesión nodular amarillenta de piel. Tumor fibrohistiocítico con células gigantes multinucleadas y células pleomórficas. Fig. 6



Biopsia pleural: pleuritis crónica inespecífica PAP de líquido pleural: citología positiva sugestiva de adenocarcinoma.

EVOLUCIÓN CLÍNICA:

Durante su hospitalización, se realizaron diversos procedimientos: toracocentesis diagnóstica y terapéutica, obteniéndose un líquido de aspecto sanguinolento 1.2 litros aproximadamente.

Se realizó evaluación por el Servicio de Cirugía de Tórax y Cardiovascular. Se decide tomar biopsia pleural y pulmonar a cielo abierto. Mientras se esperaba resultados de biopsia y al encontrarse paciente clínicamente estable, el Servicio de Oncología planificó inicio de quimioterapia de manera ambulatoria, la misma que no inició oportunamente el paciente.

Un mes después el paciente reingresó por presentar dificultad respiratoria encontrándose en los estudios la presencia de hidroneumotorax, lo que motivó su drenaje, la realización de pleurodesis e inicio de la quimioterapia programada. Paciente presentó buena evolución; actualmente tiene manejo y control ambulatorio. Luce con buen estado general habiendo recibido hasta la fecha 5 ciclos de quimioterápicos, ciclofosfamida 1gr y adriamicina 100mg.

DISCUSIÓN

La principales manifestaciones que se toma en cuenta para la hospitalización es la que corresponde a un síndrome pleuroparenquimal, acompañada de disnea, compromiso constitucional y con tratamiento específico iniciado en otro centro periférico de salud, por ser considerado como portador de una pleuritis tuberculosa, que no se llegó a corroborar.

Sin mejorar el estado clínico, más bien presentando mayor deterioro, significativa baja de peso, así como la presencia de pequeñas lesiones tumorales a muy pocos centímetros de la antigua cicatriz quirúrgica.

Por el antecedente de haber sido operado de un tumor del primer dedo del pie izquierdo y no tener a disposición del resultado del estudio de la pieza operatoria, la misma que no fue obtenida sino hasta los primeros días de su hospitalización, se propuso como diagnóstico una extensión de la enfermedad primaria tumoral maligna a manera de metástasis a diferente sitios: pleura, parénquima pulmonar y piel.

Tumor de partes blandas del tipo de un sarcoma, procediéndose con el plan de trabajo desarrollado, reforzando nuestra presunción en el momento de la

toracocentesis en que se obtuvo líquido de aspecto sanguinolento. Además de los primeros estudios de imágenes que disponíamos, el estudio citológico de líquido pleural sugería células malignas del tipo de adenocarcinoma y se tenía una biopsia pleural con resultados de pleuritis inespecífica. Sin embargo no se demostró infiltración metastásica en la biopsia tomada del área de la pleura, probablemente porque aún no habría sido infiltrada.

Por lo mencionado consideramos una extensión metastásica a pleura, por la presencia de líquido sanguinolento y por considerar la complicación de hidroneumotorax bilateral, el cual motivó su segunda hospitalización.

El estudio histopatológico realizado de la biopsia de la lesiones de aspectos polipoideas del área cercana a la antigua cicatriz operatoria del pie, así como las que correspondieron a la biopsia pulmonar, coincidieron con los resultados que se llegó a recuperar del estudio de la pieza operatoria remitida oportunamente al Servicio de Patología meses atrás.

Se diagnosticó un fibrohistiocitoma que, al juzgar por el comportamiento clínico, correspondía a una forma maligna y bastante agresiva. No se logró realizar estudios inmunohistoquímicos por razones personales del paciente al ser solicitados.

El histiocitoma fibroso maligno (HFM) es un sarcoma de alto grado que fue descrito por primera vez por O'Brien y Stout en 1964 (12). El fibrohistiocitoma maligno de partes blandas es el tipo de sarcoma más frecuente (1). Existen cinco subtipos histológicos: estoriforme-pleomórfico, mixoide, de células gigantes, inflamatorio y angiomatoide (13). El patrón estoriforme-pleomórfico es el más común, encontrándose en dos tercios de los casos.

En esta variedad se observa una gran población celular pleomórfica con elevada atipia nuclear y mitosis, junto a células de morfología fusiforme que adoptan un patrón en "rueda de carro" o estoriforme.

El fibrohistiocitoma maligno de partes blandas se presenta de forma típica en un paciente de entre 50 y 70 años, aunque puede aparecer a cualquier edad, siendo tal situación una rareza. Existe un ligero predominio del sexo masculino.

Clínicamente se presenta como un tumor asintomático de lento crecimiento. Se localiza principalmente en el espacio retroperitoneal y en las extremidades, siendo esta última su localización más común, principalmente

en las extremidades inferiores (7). Existen casos publicados en otras múltiples áreas de la economía como en canal anal, pared torácica, mama, lengua, ósea, cordón espermático, tiroides, seno maxilar, región esternal, etc. Existen muy pocos casos publicados de HFM de localización eminentemente cutánea. La afección ganglionar es inusual, ya que, como en los sarcomas en general, la vía de diseminación es fundamentalmente hematológica (14).

Los pacientes suelen referir la aparición en un breve periodo de tiempo de una tumefacción o masa. No es infrecuente que los pacientes describan un traumatismo previo en la zona afectada, siendo tal antecedente no relacionado con la aparición de la tumoración, si bien es variado el período de tiempo en que esta aparece, en nuestro paciente el antecedente de traumatismo previo ocurrió nueve meses antes del diagnóstico.

La inmensa mayoría de los casos de diseminación metastásica en los sarcomas (incluyendo el HFM) se presenta como enfermedad pulmonar (90%). Las metástasis en localizaciones extrapulmonares son infrecuentes, pudiendo ocurrir en los ganglios linfáticos (10%), hueso (8%) e hígado (1%) (4).

El sistema de estadificación más común para clasificar este tipo de tumores es el de la AJCC (American Joint Committee on Cancer) para sarcomas de partes blandas (8), donde se toman en cuenta el tamaño, profundidad, grado del tumor y la presencia o no de metástasis.

Es de considerar que una localización profunda y proximal, tamaño superior a 5cm y número de mitosis elevado, son de mal pronóstico, así como el tipo histológico. Este último punto es controvertido, pues, mientras que algunos autores han encontrado mejores supervivencias en las variedades angiomatoide y mixoide y peores en la estoriforme e inflamatoria, otros afirman que la variedad histológica no afecta a la supervivencia (9).

En general, se considera un tumor de mal pronóstico y de gran agresividad. El diagnóstico definitivo del HFM recae en los estudios histológicos, mientras que la inmunohistoquímica ayuda a establecer el diagnóstico diferencial con otras entidades con patrón morfológico similar (15-18). Entre ellas figuran las variedades pleomórficas de rhabdomyosarcoma, leiomyosarcoma, liposarcoma, dermatofibrosarcoma protuberans, melanoma y fibroxantoma atípico (FA).

Es bien conocido que los factores pronósticos que se correlacionan con la supervivencia de este tumor es pobre de 15 a 30% a los cinco años (10,11). Los factores pronósticos favorables incluyen la edad inferior a 60

años, el tamaño tumoral menor de 5 cm, la localización superficial de la neoplasia, un bajo grado histológico, ausencia de enfermedad metastásica y el subtipo histológico mixoide. Los pacientes con tumores pequeños de bajo grado conseguirán probablemente la curación completa. El pilar de la terapia para todos los sarcomas de tejidos blandos es la resección quirúrgica.

La radioterapia es útil para disminuir la incidencia de recurrencia local y la posible metástasis, pero no modifica la supervivencia. Puede darse de forma pre-, intra- o postquirúrgica. (19, 20) La quimioterapia es generalmente reservada para enfermedad metastásica.

En conclusión, presentamos el caso de un paciente portador de un fibrohistiocitoma maligno, que se presenta como un tumor de partes blandas, que se desarrolla después de un traumatismo previo en pie izquierdo, de manera insidiosa y progresiva que se fue manifestando desde el desarrollo del sarcoma mismo hasta la aparición de manifestaciones metastásicas pulmonar, que es la más frecuente, también a nivel pleural y cutáneo, siendo esta última de infrecuente presentación.

Fuentes de financiamiento

El artículo ha sido autofinanciado por el autor.

Conflictos de interés

Los autores no tienen ningún conflicto de interés en la publicación del presente artículo.

REFERENCIAS BIBLIOGRÁFICAS

1. Enzinger FM, Weiss SW. Soft Tissue Tumors, 3rd ed. St. Louis: Mosby-Year Book; 1995.
2. Fletcher C. Pleomorphic malignant Fibrous Histiocytoma: Fact or Fiction Am J Surg Pathol 1992;16(3): 213-228.
3. JR. Enzinger and Weiss's Soft Tissues Tumors. St. Louis, Mosby, 2001. p. 539-41.
4. Smith kj, Skelton H..Ddifluoromethylornitine, a polyamine inhibitor: its potential role in controlling hair growth and in cancer treatment and chemo-prevention. Int J Dermatol 2006;45: 337-44.
5. Weedon D. Skin Pathology. London, Churchill Livingstone, 2002. p 938 - 9
6. Enzinger and Weiss's Soft Tissue Tumors. Edited by Weiss SW, G. J., St. Louis, Mosby, 2001.
7. Migota w, León m, León l, Vigil c, Velarde R, Iberico W, et al. Sarcomas de Tejidos Blando en el Instituto de Enfermedades Neoplásicas. Acta Cancerológica 2000;30(2):18-22
8. In AJCC Cancer Staging Handbook. Edited, New York, Springer-Verlag, 2002.
9. Checa j, Hernández JB, García JP, Arrebola P, Ballesteros C, Marín JL. Fibrohistiocitoma maligno de páncreas. Cir Esp 1996; 60:419-421.
10. Le Doussal, V. et al.: Prognostic factors for patients with localized primary malignant fibrous histiocytoma: a multicenter study of 216 patients with multivariate analysis. Cancer, 77(9): 1823-30, 1996.
11. Salo, J. C.; Lewis, J. J.; Woodruff, J. M.; Leung, D. H.; and Brennan, M. F.: Malignant fibrous histiocytoma of the extremity. Cancer 1999; 85(8): 1765-72.
12. O'Brien JE, Stout AP. Malignant Fibrous Xanthomas. Cancer 1964; 17: 1445-55
13. Ríos A, Roca MJ, Polo LA. Fibrohistiocitoma maligno de pulmón variedad estoriforme. Arch Bronconeumol 2003; 39: 431-2
14. Rubio D, García-Cosío M, Lázaro J, Pancorbo MA, Palmeiro A. Fibrohistiocitoma maligno de mama. Clin Invest Gin Obst 2002; 31: 71-3
15. Torres FJ, Torres FJ. Histiocitoma fibroso maligno de localización sincrónica ileal y auricular. Gastroenterol Hepatol 2008; 31:22-4.

16. Añón-Requena MJ, Atienza-Cuevas L, Palomo J, Pérez-Requena J. Histiocitoma fibroso maligno de tipo mixoide primario de lengua. Presentación de un caso. Rev Esp Patología 2005; 38: 168-71.
17. Mojarrieta JC, Martínez I, Caballero I, Pérez LM. Análisis del término histiocitoma fibroso maligno pleomórfico. Un estudio de los sarcomas pleomórficos de partes blandas. Rev Cubana Oncol 1999; 15: 8-12.
18. Cruz BL, Simón NEG, Aguirre VF. Histiocitoma fibroso maligno. Comunicación de un caso y revisión de la bibliografía. Rev Esp Med Quir 2008; 13: 143-7
19. Mankin H, Hornicek F. Diagnosis, Classification, and Management of Soft Tissue Sarcomas. Cancer Control. 2005; 12:5-21. Skubitz K, Adamo D. Sarcoma. Mayo Clin Proc. 2007;82: 1409-32.
20. Nascimento A, Raut CH. Diagnosis and Management of Pleomorphic Sarcomas (So -Called) MFH*) in Adults. J Surg Oncol 2008;97: 330-9.

Correspondencia:

Leonidas Carrillo Ñañez
Dirección: Hospital Nacional A. Loayza, Av. Alfonso Ugarte
Cdra. N° 848 Lima-Perú
Teléfono: 511 431-3799
Correo electrónico: lhcarn@yahoo.es

Recibido: 12 de Marzo de 2013
Aprobado: 03 de Junio de 2013